Marburg 19
E. Büng

Über die Erzeugung einer Dauerbrunst und die Veränderungen am Genitalapparat der infantilen, kastrierten und geschlechtsreifen weißen Maus bei Dauerzufuhr großer Dosen Follikulin

Aus der Universitäts-Frauenklinik zu Marburg a. d. Lahn
Direktor: Geh. Med.-Rat Prof. Dr. med. Erwin Kehrer

Über die Erzeugung einer Dauerbrunst und die Veränderungen am Genitalapparat der infantilen, kastrierten und geschlechtsreifen weißen Maus bei Dauerzufuhr großer Dosen Follikulin

Inaugural-Dissertation
zur
Erlangung der Doktorwürde
in der gesamten Medizin der Hohen Medizinischen
Fakultät der Universität Marburg

Vorgelegt von
Egon Bünger
aus Düsseldorf

Marburg 1934

Druck von A. Bagel Aktiengesellschaft in Düsseldorf

Referent: Professor Dr. Neumann

Korreferent: Geheimrat Professor Dr. Kehrer

Angenommen am 24. Oktober 1934

Gedruckt mit Genehmigung der Medizinischen Fakultät

R. UNIV.
BIBLIOTHEEK
LEIDEN

Meinen lieben Eltern

in Dankbarkeit gewidmet

Digitized by the Internet Archive
in 2026

https://archive.org/details/IA41554407_0068

Inhaltsübersicht.

Seite

1. Einleitung 4

2. Wirkung von Follikulin auf infantile, kastrierte und geschlechtsreife weiße Mäuse 5

   a) Zondek 5
   b) Siegmund 7
   c) Siegmund, Mahnert 8
   d) Goormaghtigh 9
   e) Clauberg 9
   f) Hauptstein 10
   g) Burch, Williams, Cunningham 12
   h) Tietze 12

3. Die hormonale Sterilisierung mit Follikulin 13

   a) Fellner 13
   b) Scharrer, Scherer 13
   c) Siegmund, Mahnert 13
   d) Clauberg 13
   e) H. O. Neumann 13
   f) Dahlberg 14
   g) Hauptstein 14
   h) Brouha, Simmonet 14
   i) Gostimirović 14
   j) Ilse Lange 15

4. Wirkung von Follikulin auf Ratten, Meerschweinchen, Kaninchen und Affen 16

   a) Probstner 16
   b) Del Castillo, Calatroni 17
   c) Clauberg 17
   d) Maurizio 17
   e) Courrier 18
   f) E. Allen 19

Seite

5. Wirkung des Follikulins auf den menschlichen Uterus 20

a) Tietze 20
b) Clauberg 20
c) Kaufmann 20
d) Loeser 20
e) Werner, Collier 20
f) Szarka 21

6. Lokalisation, Darstellung und Chemie des Follikulins 24

7. Hypophysenvorderlappen und Follikulinhormon . 28

8. Zweck der vorliegenden Arbeit 35

9. Histologische Befunde an den Genitalorganen unbehandelter geschlechtsreifer, kastrierter und infantiler Mäuse 36

10. Eigene Versuche 43

a) Vorbereitungen zu den Versuchen 45
b) Histologische Befunde an den Genitalapparaten mit Follikulin behandelter infantiler Mäuse 45
c) Histologische Befunde an den Genitalapparaten mit Follikulin behandelter kastrierter Mäuse . . . 49
d) Histologische Befunde an den Genitalapparaten mit Follikulin behandelter geschlechtsreifer Mäuse . 51

11. Zusammenfassung der Versuchsergebnisse 56

12. Schlußbetrachtungen 57

13. Literaturverzeichnis 59

Einleitung.

Die Hormonforschung hat in den letzten Jahrzehnten einen wesentlichen Ausbau erfahren. Betrachtet man die Forschungsgeschichte über die innere Sekretion, so kann man die Beobachtung machen, daß es hauptsächlich klinische Erfahrungen waren, die zur Annahme innersekretorisch wirksamer Stoffe zwangen. Neben Degenerationserscheinungen und Mißbildungen waren es vor allem postoperative Ausfallserscheinungen, wie sie zum Beispiel nach der Exstirpation der Ovarien, der Epithelkörperchen und des Pankreas auftraten, welche zur Annahme und Erkenntnis besonderer Wirkstoffe — Hormone — führen mußten. Von hier führte der weitere Weg der Forschung zwangsläufig zum Tierexperiment, welches uns wertvolle und vielsagende Aufschlüsse über Wirkung und Wesen der Hormone vermittelte.

Das letzte Jahrzehnt hat gerade der Gynäkologie und Geburtshilfe nicht unwesentliche Erkenntnisse über die Verhältnisse der inneren Sekretion und damit mannigfacher therapeutischer Möglichkeiten durch die Entdeckung der Sexualhormone gebracht. Mit Recht sagt Zondek, daß kaum ein anderes Gebiet der Medizin einen so innigen Kontakt mit der Lehre von der inneren Sekretion hat wie gerade die Gynäkologie, da eine Vielzahl der Krankheiten durch veränderte Ovarialfunktion bedingt ist.

Wenn heute auch über die chemische Konstitution der einzelnen Hormone noch nicht alles bekannt ist, so ist es doch bereits gelungen, durch bestimmte Reaktionen entscheidende Aufschlüsse über ihre Wirkung zu

erlangen. Ebenso sind ihr Vorhandensein und ihre Produktion in gewissen Geweben bekannt.

Ermöglicht wurden alle diese Erkenntnisse durch die grundlegenden tierexperimentellen Arbeiten von Sobotta, Stockard, Papanicolaou, Lang, Evans, Allen und Doisy. Von eminenter Bedeutung waren hier vor allem die Arbeiten über die zyklischen Veränderungen am Genitalapparat der kleinen Nager von Allen und Doisy. Diese Arbeiten fußten auf den Untersuchungen obengenannter Forscher, welche Veränderungen gleicher Art bei weißen Mäusen, Ratten, Meerschweinchen und Kaninchen feststellten.

Von allen diesen Forschern waren Allen und Doisy die ersten, welche wohl die von Sobotta zuerst entdeckten anatomischen Veränderungen am Genitalapparat der weißen Maus zum Studium der Hormone benutzten. Auf Grund dieser Untersuchungen gewann man einen Einblick in die hormonale Tätigkeit der Ovarien.

Wirkung von Follikulin auf infantile, kastrierte und geschlechtsreife weiße Mäuse.

Nach vielen Bemühungen fanden die Forscher den Stoff, dessen Applikation bei kastrierten weiblichen Tieren das Auftreten der Brunst, Wachstum des Uterus und Vergrößerung der Mammae bewirkt.

Aschheim und Zondek blieb es schließlich überlassen, festzustellen, daß Inkrete des Hypophysenvorderlappens die Ovarien zur Follikelreifung und Follikulinbildung anregen. Damit kamen sie im Laufe ihrer Experimente zu der Überzeugung, daß die Hypophyse in ihrem drüsigen Teil als Motor der Ovarialfunktion in ihrer Totalität anzusehen sei. Diese äußerst wichtige Feststellung brachte der Hormonforschung einen bedeutungsvollen Antrieb.

So konnte Zondek im Verlauf seiner zahlreichen Versuche feststellen, daß der vom Hypophysenvorderlappen gesteuerte Zyklus auch bei der geschlechtsreifen weißen Maus durch größere Gaben des Ovarialhormons Follikulin in seinem Ablauf gestört, ja sogar vollkommen unterbrochen werden konnte. Im Verlauf der Hormonzufuhr trat ein Dauerschollenstadium ein, welches erfahrungsgemäß einer Dauerbrunst entspricht.

Während Zondek infantilen und kastrierten Tieren kleinere Mengen Follikulin (1,5 bis 1 ME.) über 30 Tage lang injizierte, mußte er geschlechtsreifen weißen Mäusen über 30 Tage lang 10 ME. pro die injizieren, um nach verkürztem Di- und Prooestrus für die Dauer der Follikulininjektionen ein Schollenstadium zu erzielen.

Im einzelnen konnte Zondek bei infantilen, kastrierten und geschlechtsreifen weißen Mäusen folgende Wirkung erzielen:

1. Wirkung auf die Genitalien infantiler Mäuse.

Es kommt zum vorzeitigen Eintreten der Brunst etwa 80 Stunden nach Beginn der Hormonzufuhr. Vagina und Uterus haben dasselbe Aussehen wie bei reifen, behandelten Tieren. Die Vulva ist verdickt, offenstehend. Der Vaginalabstrich ist krümelig; es besteht das Schollenstadium. Die Vaginalschleimhaut hat den typischen Brunstaufbau. Die obersten Zellschichten sind verhornt. Der Uterus ist stark vergrößert, violett, rot, mit Sekret gefüllt. Dieses Sekret enthält Leukozyten. Es bestehen außerdem die für die Brunst charakteristischen Drüsenveränderungen — Proliferationsphase —. Während der Injektionsdauer kommt es zu einer Gewichtserhöhung. Die Ovarien zeigen keine Veränderungen. Es kommt vor allem nicht zu einer Follikelreifung. Eine Änderung des Knochen- und Gesamtaufbaues der infantilen Tiere wurde von Zondek nicht beobachtet.

2. Wirkung auf die Genitalorgane kastrierter Mäuse.

Die Tiere kamen 100 Stunden nach Injektionsbeginn in das oestrische Stadium. Eine Untersuchung des Genitalapparates dieser Tiere zeigte den gleichen Befund, wie er bei den geschlechtsreifen erhoben wurde. Die Vulva war verändert, der Uterus war mit Leukozyten enthaltendem Sekret gefüllt und zudem vergrößert. Dauerbrunst und Dauerabschuppung waren während der ganzen Injektionszeit zu beobachten.

3. Wirkung auf die Genitalorgane geschlechtsreifer weißer Mäuse.

Auch bei reifen Tieren zeigte der Genitalapparat ein für das Brunststadium charakteristisches Bild. Die Vulva ist trocken, verdickt, offenstehend. Der Scheidenabstrich zeigte krümelige Beschaffenheit und bestand nur aus Schollen. Die zwei bis drei Schichten der Vagina, wie sie im Dioestrus vorhanden waren, waren stark vermehrt, an der Oberfläche niedriger und wiesen Verhornung der obersten Zellagen auf. Die Uteri waren groß, glasig, livide, stark vergrößert, violettrot und mit Sekret prall gefüllt. Auch die Uterusschleimhaut zeigte die für die Brunst charakteristischen Veränderungen, den typischen Drüsenaufbau.

Während alle anderen Untersucher ebenso wie Zondek bei infantilen und kastrierten Tieren durch Dauerzufuhr kleiner Dosen Follikulin Daueroestrus mit entsprechendem Schollenstadium über längere Zeit erreichten, so konnte aber der von Zondek nachgewiesene Daueroestrus bei reifen Mäusen während der Injektionszeit nicht immer bestätigt werden.

Bei Dauerhormonisierung mit Follikulin konnte Siegmund (1927) beobachten, daß bei reifen weiblichen Mäusen der Oestrus an dem für ihn typischen Tag innerhalb des normalen Zyklus auftrat. Die Brunst-

erscheinungen zeigten sich also in gegebenem Abstand nach dem Injektionsbeginn. Sie wiesen eine auffallende Verlängerung bis zu 8 Tagen auf. Dann folgte trotz fortgesetzter Follikulininjektionen das metoestrische-, dioestrische-, prooestrische Stadium in Phasen verschiedener Dauer bis zu 7 Tagen, so daß das Auftreten der nächsten Brunst etwas hinausgeschoben wurde. Es gelang also nicht, den Ablauf der einzelnen Zyklusphasen zu stören oder gar aufzuheben.

Auch bei graviden Mäusen und Ratten war trotz Dauerhormonisierung mit Follikulin kein Schollenstadium während der Gravidität zu erzeugen.

Aus diesen Versuchsergebnissen zieht Siegmund den Schluß, daß das Ei die Ursache für die Oestrusunterbrechung ist. Denn ununterbrochener Oestrus wurde nur dann bei Dauerhormonisierung mit Follikulin erzielt, wenn befruchtungsfähige Eier fehlten, also bei infantilen und kastrierten Tieren. Der Oestrus wurde aber unterbrochen, wenn reife Eier aus den Follikeln frei wurden. Hierfür sprachen die Befunde bei geschlechtsreifen Mäusen. Weiterhin verhinderte das Leben befruchteter Eier überhaupt das Auftreten eines Oestrus. Daraus folgerte Siegmund, daß der wellenförmige Zyklus — in seinen vier Stadien — vom Werden und Vergehen der Eier abhängig ist.

In einer weiteren Arbeit (1927), die Siegmund mit Mahnert veröffentlichte, wurden diese Ergebnisse bestätigt. Die histologische Untersuchung der Ovarien der längere Zeit hindurch mit Follikulin behandelten geschlechtsreifen Tiere ergab: sprungreife Follikel, dem Oestrusstadium entsprechend; blühende Corpora lutea im Metoestrusstadium; alte Corpora lutea und kleine Follikel im Dioestrusstadium; heranwachsende Follikel im Prooestrusstadium. Es lagen also Befunde vor, wie sie der reifen Maus mit normalem Zyklus entsprachen. Die Uteri der mit Follikulin behandelten weißen

Mäuse wiesen im Gegensatz zu den nichtbehandelten Tieren eine beträchtliche Größenzunahme auf.

Doch setzen sie ihre Arbeit fort und konnten 1930 berichten, daß es ihnen in Übereinstimmung mit Zondek ebenfalls gelungen war, durch hohe Follikulindosen eine Störung der Eierstockfunktion zu erreichen. Sie fanden eine deutliche Degeneration der Eizellen, besonders in größeren Follikeln. Die geschädigten Eierstöcke zeigten in manchen Fällen mehr oder weniger ausgesprochene Luteinisierung der Granulosazellen. In einigen Keimdrüsen fanden sich auch Corpora lutea ähnliche Gebilde, fernerhin wurden atretische Follikel beobachtet.

Goormaghtigh verwandte zu seinen Versuchen Follikelflüssigkeit aus Schweineovarien. Auch er konnte durch tägliche Injektionen bei infantilen und kastrierten Tieren Dauerbrunst, Vermehrung der Uterusmuskulatur, Vergrößerung der Drüsen sowie eine Desquamation der oberflächlichen Epithelien der Vagina, aber bei infantilen Tieren keine Follikelreifung erzielen. Bei geschlechtsreifen Mäusen wurde eine wesentliche Verlängerung des Zyklus von 4 bis 6 auf 10 bis 15 Tage bemerkt. Die Verlängerung betrifft sowohl den Brunst- als auch den dioestrischen Abschnitt. Sofort nach Beendigung der Injektionen trat der Zyklus wieder mit normaler Regelmäßigkeit auf, eine Tatsache, die auch schon von Zondek und Aschheim festgestellt wurde Bei diesen normalen Tieren zeigten die Ovarien nach fortgesetzter Follikulinbehandlung keine morphologischen Veränderungen. Im Uterus aber fand er eine starke Erweiterung des Lumens, stellenweise Annäherung des Uterusepithels an den Charakter des Vaginalepithels bis zur Verhornung, so daß man an einen praecanzerösen Zustand hätte denken können, wenn nicht die Zellen durchweg auf einer intakten Grenzmembran aufgesessen hätten. Nur bei einigen ge-

schlechtsreifen Tieren wurde eine Dauerbrunst beobachtet, jedoch soll es sich stets um kranke Tiere gehandelt haben.

Goormaghtigh vertrat infolge des Ausfalls seiner Versuche die Ansicht, daß es noch irgendeinen besonderen Stoff geben müsse — ein Hormon —, welcher stärker wirkt als die zugeführten Follikulinmengen.

Clauberg (1930) gelang es durch Follikulininjektionen bei kastrierten Mäusen neben einer Dauerbrunst einige Veränderungen am Genitalapparat dieser Tiere festzustellen. So erhielten einige kastrierte Mäuse, welche vorher sorgfältig überprüft worden waren, 10 ME. Menformon in 2 Tagen, dann 4 Tage nichts. Am 5. Tag kam es zu einem Zerfall der Schleimhaut von Uterus und Vagina nach vorher aufgetretenem Brunststadium. Andere Versuchstiere, denen noch weitere 4 Tage Menformon injiziert wurde, zeigten im stark vergrößerten Uterus das Proliferationsstadium: die Kerne der Stromazellen waren spindelig und lagen weit auseinander. Die Kerne der Epithelien waren ebenfalls spindelig, lang, basalständig, dicht gedrängt und in deutlicher Längsrichtung, darunter eine Basalmembran. Das Epithel war hoch, vom Schleimhautstroma durch eine Basalmembran deutlich getrennt. In der Vagina war das Schollenstadium zu finden. In der Vaginalschleimhaut baute sich auf der Basalmembran eine einreihige Zylinderzellschicht, hohes Plattenepithel in vielen Lagen auf. Die oberste Schicht war stark verhornt. Hornlamellen befanden sich im Lumen, welches weit und geräumig war, entsprechend den Zondekschen Befunden.

Clauberg konnte fernerhin feststellen, daß es nach Injektionen großer Mengen von Follikelhormon nur zu einem gewissen Größenwachstum des Uterus kam und die Schleimhaut sich bis zum Eintritt des Schollenstadiums aufbaute, welches dann anhielt. Weiterhin

beobachtete er, daß es in der Uterusschleimhaut zu einer Hyperplasie und schließlich auch zu Nekrosen und Blutungen kam. Diese Erscheinungen wurden dahin gedeutet, daß sie durch das fehlende Corpus luteum und somit durch das Ausbleiben der Sekretionsphase hervorgerufen wurden. Seine Versuche führten zu der Erkenntnis, daß der physiologische Zyklusablauf der kleinen Nager gebunden ist an die Wirkung genau abgestimmter Hormonmengen.

1930 schon wies Clauberg gelegentlich der genaueren Beurteilung des von ihm ausgearbeiteten Luteohormontestes auf die Zusammenwirkung und Wechselwirkung zwischen den beiden Hormonen hin. Diese Feststellung wurde von W. M. Allen aufgegriffen, welcher im Tierversuch zeigen konnte, daß mit einer bestimmten Menge Follikelhormon die Wirkung einer bestimmten Menge Luteohormon aufzuheben, zu zerstören war.

Fernerhin ist eine Arbeit Hauptsteins (1931) über den Wirkungsmechanismus des Sexual- (Follikel-) Hormons von Interesse, und zwar handelt es sich in dieser Arbeit lediglich um die Beeinflussung der Ovarien durch Follikelhormon bei reifen Tieren. Es wurde von Hauptstein Progynon in verschieden starken Dosen (14×1 ME. bis 14×5 ME.; 10×10 ME. bis 14×100 ME.) mit wechselndem Effekt injiziert. Mit kleinen Dosen gelang es nicht, bei der unkastrierten, reifen weißen Maus die brunsthemmende Wirkung des blühenden Corpus luteum aufzuheben. Indessen war es Hauptstein möglich, den Zondekschen Ergebnissen entsprechend mit hohen Injektionsdosen 14×10 ME. bis 14×50 ME. auch am geschlechtsreifen Tier während der Injektionszeit eine Dauerbrunst auszulösen, das heißt nach seiner Meinung fand während der Injektionszeit eine Verschiebung des Menge- und Kräfteverhältnisses zwischen brunstförderndem und brunsthemmendem Hormon zugunsten des ersteren statt.

Die Scheidenabstriche wurden in der Versuchszeit kontrolliert und die Ovarien untersucht. Es zeigte sich, daß der Wirkungseffekt des Hormons nur bis zu einem gewissen Grade von der verabreichten Menge abhängig ist. Wiederholung der Hormonzufuhr in kurzen Abständen potenziert die Wirkung. Auch bei Hauptstein findet sich wiederum die Feststellung, daß die Hormonwirkung mit der Beendigung der Injektionen schlagartig abfällt.

Hauptstein kommt bei seinen Versuchen zu dem Schluß, daß ein sicherer Unterschied in der Wirkung nach Anwendung physiologischer und unphysiologisch großer Hormonmengen besteht. Während bei der Verabfolgung niedriger Hormondosen infolge Regellosigkeit der Bilder und Unschärfe der Grenzen zwischen experimentell erzeugten und physiologisch vorhandenen Verhältnissen am Follikelapparat eines gesunden, reifen Ovars keine absolut sichere Differenzierung möglich ist, so stellte er bei langdauernder Überschwemmung mit unphysiologisch hohen Hormondosen (10 × 10 ME. bis 14 × 100 ME.) Veränderungen in den Eierstöcken, die offenbar auf die Follikulinmengen bezogen werden müßten, fest. Er fand verkümmert aussehende Follikel, oft mit degeneriertem Ei und nur ganz geringe Zeichen der Eireifung und ein völliges Fehlen von Corpora lutea.

Burch, William und Cunningham (1931) gelang es, durch Follikelhormoninjektionen bei kastrierten weißen Mäusen an der Uterusepithelleiste des Oberflächen- und Drüsenepithels eine Hyperplasie zu erzeugen. Diese kann nach ihren Angaben mit den hyperplastischen Prozessen am Epithel bei glandulärer Hyperplasie des menschlichen Endometriums verglichen werden, und zwar beobachteten die Forscher eine starke Zelldrängelung mit Mehrreihigkeit der Kerne und das Auftreten zahlreicher Mitosen.

Tietze (1934) berichtete in einer Arbeit: „Die Follikelpersistenz mit glandulärer Hyperplasie des Endometriums", unter anderem auch über die Follikelhormonwirkung bei weißen Mäusen. Er konnte zeigen, daß bei kastrierten Tieren mit steigenden Dosen von Menformon (4 bis 10 ME. pro die über 14 Tage lang) eine erhebliche Steigerung der Proliferation eintrat. Er fand eine dicke, vielreihige Epithelleiste und ein kräftig entwickeltes Stroma. Ferner zeigte sich ganz deutlich eine erhebliche Zunahme der Stromadurchsaftung (Weitstellung der Stromazellen). Beide Erscheinungen wurden in 1 bis 2 Tagen abgebaut und verschwanden schnell. Die Tiere wurden 24, 60, 72 und 96 Stunden nach der letzten Injektion getötet. Tietze erreichte bei seinen Versuchen einen sehr hohen Grad von Epithelproliferation und allgemeiner Schwellung des Gewebes, jedoch keine Dysplasie.

Die hormonale Sterilisierung mit Follikulin.

Nach solchen Feststellungen mußte man sich zwangsläufig die Frage vorlegen, ob es nicht möglich sein würde, durch Zuführung hoher Follikulindosen die Corpusluteum-Bildung derart hinauszuschieben, daß eine zeitliche Befruchtungsunmöglichkeit der Tiere bestand. Mit diesen Fragen hat sich eine Reihe von Forschern befaßt (Fellner, Scharrer, Scherer, Gostimirović, Mahnert, Siegmund, Clauberg, Hauptstein, Dahlberg, Brouha, Simmonet und I. Lange).

So stellte Fellner (1927) fest, daß man mit dem nach seinen Angaben hergestellten Sexualhormon Feminin eine Sterilisierung der Versuchstiere für die Dauer der Injektionen mit hohen Dosen erzielen konnte. Auf Grund seiner histologischen Untersuchungen beruht die Befruchtungsunmöglichkeit nicht auf einer Störung der Follikelreifung, sondern auf einer Schädigung des Eies.

Scharrer und Scherer (1929) wandten den Zondekschen Versuchen entsprechend Follikulin an, auch in hohen Dosen. In einer großen Zahl der Fälle beobachteten die Verfasser eine Sterilität, und in den wenigen Fällen, wo es doch zur Befruchtung kam, konnte eine eindeutige Verschiebung des Geschlechtsverhältnisses nicht festgestellt werden.

Zur Frage der hormonalen Sterilisierung stellten Siegmund und Mahnert (1930) den Erfahrungen Fellners entsprechend fest, daß es durch Hyperhormonisierung zu einer Schädigung der Eizelle kam. Doch fanden diese Autoren auch Veränderungen im Follikelapparat.

Clauberg (1931) sagte, daß es möglich sein wird und muß, bei beginnender Gravidität und bei Vollfunktion eines Corpus luteum mit unphysiologischen Dosen von Follikulin einen histologischen Umbau des Genitalapparates zu erzielen und damit die Eieinnistung zu stören. Theoretischen Erwägungen entsprechend, ist das physiologische Mengenverhältnis der Hormone die Grundbedingung für die Einnistung des befruchteten Eies und den weiteren Verlauf der Gravidität. Wird die Menge eines der beteiligten Hormone zu einer unphysiologischen Höhe gesteigert, und zwar die des Follikelhormons, so muß damit eine Eieinnistung und eine Fortentwicklung der Gravidität verhindert werden können. Zum Beweis führte Clauberg eine Veröffentlichung von M. W. Allen an, in der berichtet wird, daß 4000 bis 5000 ME. Follikelhormon bei reifen Kaninchen, 5 Tage lang zugeführt, die normale Corpus-luteum-Bildung vollständig zu zerstören vermögen. Dieses Versuchsergebnis entsprach seinen eigenen Erfahrungen, und er zog aus diesen Tierversuchen den Schluß, daß es möglich sein wird, eine Schwangerschaftsunterbrechung auf hormonalem Wege bei Zufuhr großer Follikulindosen durchzuführen, und daß es bei eben diesen hohen Dosen möglich sein wird, die Sekretions-

phase derart zu stören, daß eine Gravidität überhaupt nicht zustande kommen kann.

Dieser Schlußfolgerung steht ein Versuchsergebnis von H. O. Neumann gegenüber. Er versuchte eine Gravidität im dritten Monat auf hormonalem Wege zu unterbrechen. Trotzdem er 6 × 100 000 ME. Progynon B oleosum zuführte, gelang es nicht, die Schwangerschaft zu stören.

Dahlberg (1930) mischte den Urin schwangerer Frauen mit Follikelflüssigkeit von Kühen. Diese Mischung injizierte er infantilen Mäusen. Die Schwangerschaftsreaktion blieb daraufhin aus. Er zog daraus den Schluß, daß sich in der Follikelflüssigkeit ein die Schwangerschaft hemmendes Hormon befinde, so daß durch Injektionen von Follikulin eine zeitliche hormonale Sterilisierung durchzuführen sei.

Auch Hauptstein (1930) hat seine vorerwähnten Versuche biologisch geprüft und konnte feststellen, daß Follikulin in unphysiologisch hohen Dosen (10 × 10 ME. und 14 × 100 ME.) die normale Ausreifung wachsender Follikel und die Bildung von Corpora lutea verhindert. Es kam nicht zur unbedingt notwendigen dezidualen Umwandlung der Uterusschleimhaut. Die Folge dieser Ovarialveränderung ist eine temporäre Sterilität. Temporär nur insofern, als es gleich nach Abbruch der Hormonzufuhr zu normalen Ovarialverhältnissen kommen kann.

Brouha und Simmonet (1931), welche Ratten und Mäusen hohe Dosen Follikelhormon injizierten, beobachteten eine langdauernde Sterilität.

Gostimirović spritzte geschlechtsreifen weißen Mäusen Follikulin-Menformon in verschiedenen Konzentrationen (0,1, 0,2 und 0,5 in 0,1 ccm Wasser) über längere Zeit hindurch im Metoestrus beginnend. Sowie der Oestrus eintrat, wurden diesen Versuchstieren geschlechtstüchtige Männchen zugesetzt. Obwohl Oestrus

und Metoestrus verlängert waren und die Injektionen von Menformon bis zu vier Wochen bei guter Verträglichkeit fortgesetzt wurden, konnte Gostimirović mit diesen kleinen Dosen keine temporäre Sterilisierung erzielen. Die Versuchstiere wurden alle schwanger. In den Würfen zeigte sich aber eine unverhältnismäßig große Anzahl männlicher Tiere. Ob der Einfluß der Hyperfeminisierung auf einer Förderung der männlichen oder einer Schädigung der weiblichen Spermien beruht, bedarf noch der Feststellung.

In einer weiteren Arbeit berichtete Gostimirović über die Hyperfeminisierung vor, während und nach der Begattung. Er spritzte reifen weißen Mäusen täglich 0,1 bis 0,2 ME. Menformon-Follikulin unter die Haut. Ein Teil der Mäuse erhielt es schon 5 bis 7 Tage vor der Begattung, ein anderer von der Begattung an, ein weiterer vom 9. bis 12. Tag der Schwangerschaft an. Diese Tiere erhielten bis zu 20 ME. täglich, und nur diese Tiere warfen Junge. Die anderen Weibchen, mit Ausnahme eines, warfen nicht, obgleich der Scheidenpfropf, ein Beweis der stattgehabten Begattung, ausgebildet war. Von den neun Jungen, die eine Maus der ersten Versuchsreihe zur Welt brachte, waren sieben Männchen und zwei Weibchen. Gostimirović kam auf Grund seiner Versuchsergebnisse zu der Feststellung, daß diese für die Möglichkeit einer Erhöhung der Fruchtbarkeit bei reifen Tieren nach Behandlung mit dem brunsterregenden weiblichen Sexualhormon sprachen und zuungunsten der Frage der hormonalen Sterilisierung.

Ilse Lange, die im Laboratorium der Universitätsfrauenklinik zu Marburg ihre Versuche anstellte, konnte folgende Feststellungen machen: Es wurden reife weiße Mäuse in vier Versuchsserien mit verschieden hohen Dosen Follikulin behandelt (5 ME. in 7 Tagen; 10 ME. in 6 Tagen; 20 ME. in 6 Tagen). In der vierten

Serie wurde schwangeren Tieren Follikelhormon verabfolgt.

Bei den nichtträchtigen behandelten Tieren fiel während der Injektionszeit eine außerordentliche Verlängerung der Brunstphase bis zu 9 Tagen auf. Von den übrigen Stadien des Zyklus trat der Dioestrus schon nach 50 ME. Follikulin nur noch 1 bis 2 Tage lang auf, ebenfalls wurde der Prooestrus abgekürzt.

Das Versuchsergebnis sprach nicht für eine hormonale Sterilisierung, weil von 25 Versuchstieren 12 schwanger wurden. Da nach Ilse Langes Ansicht die Möglichkeit einer hormonalen Sterilisierung durch Follikulin theoretisch besteht, wird vermutet, daß für diese eine noch höhere Follikelhormondosis erforderlich ist. Schwangerschaftsunterbrechung wurde von sieben Tieren nur bei zweien erzielt bei Injektion von 50 ME. Progynon.

Wirkung von Follikulin auf Ratten, Meerschweinchen, Kaninchen und Affen.

War bisher fast ausschließlich von der Follikelhormonwirkung auf weiße Mäuse die Rede, so sollen im Anschluß hieran die Arbeiten Erwähnung finden, in denen über die Wirkung von Follikelhormoninjektionen bei anderen Tieren berichtet wird.

A. Probstner (1929) fand bei der Injektion von Follikulin, welches sich bei kastrierten Ratten als wirksam erwiesen hatte, daß es bei reifen Ratten nicht zu einer wesentlichen Beeinflussung des Zyklus kam. Der Oestrus trat wohl zuweilen etwas früher als gewöhnlich auf, der nächstfolgende war stärker als normal und von etwas längerer Dauer. Er kam hier zu der analogen Feststellung, wie sie schon von mehreren Autoren für die weiße Maus gegeben wurde. Probstner schließt sich der Meinung Siegmunds an, indem er sagt, daß eine wellenförmig zu- und abnehmende

Hormonbildung von dem Reifezustand eines vorhandenen Eies abhängig sei.

Del Castillo und Calatroni (1930) kamen bei der Injektion von 0,1 bis 2 RE. Follikelhormon bei reifen und kastrierten Ratten zu dem Versuchsergebnis, daß dem Eintritt der Brunst eine Latenzzeit vorausgeht, welche bei hohen Hormondosen kürzer ist als bei niedrigen. Bei Dauerinjektion von Hormon konnten die Verfasser eine Verlängerung des Brunststadiums feststellen. Bei reifen Tieren blieb jedoch auch in diesem Fall während der Injektionszeit der Zyklus in seinen vier Stadien erhalten. In den Ovarien behandelter reifer Tiere waren reife Follikel und Corpora lutea nicht nachweisbar.

Clauberg (1930) konnte bei einer längeren Progynonzufuhr bei infantilen Kaninchen feststellen, daß die Uteri der Tiere hochrot wurden und an Größe mächtig zunahmen, ja sogar die Größe eines ausgewachsenen Kaninchenuterus erreichten. Die histologische Untersuchung ergab bei starker Progynonzufuhr eine pathologische Proliferation.

Bei kastrierten Tieren konnte Clauberg den atrophisch gewordenen Uterus mit 105 ME. Progynon, auf 6 Tage in steigenden Dosen verteilt, zur vollen Höhe der Proliferation bringen und bei weiterer täglicher Zufuhr von 25 ME. diesen Zustand erhalten. Nach Abschluß der Hormoninjektionen verfielen die Uteri alsbald wieder der Atrophie. Bei weiterer Hormonisierung jedoch beobachtete Clauberg auch bei kastrierten Tieren eine Störung im Schleimhautaufbau im Sinne der pathologischen Proliferation. Er vertritt die Ansicht, daß es sich hier in diesem Falle um die gleiche Hyperproliferation handele, wie sie beim Menschen unter dem Namen der glandulären Hyperplasie der Uterusschleimhaut bekannt ist.

Maurizio (1929) berichtet in einer Arbeit über Experimente mit Liquor folliculi an Meerschweinchen, Ka-

ninchen und Katzen. Und zwar injizierte er diesen Tieren Liquor folliculi von Mensch, Kuh, Schwein und Lasttieren. Er fand, daß eine bis zwei Injektionen (2 bis 4 ccm) bei reifen Tieren den Oestrus in Gang bringen, daß zwei bis vier Injektionen (2 bis 3 ccm) bei unreifen und ganz jungen Tieren den oestralen Zustand hervorrufen. Bei längerer Behandlung (10 bis 15 Tage) verlängert sich der Oestrus. Der Verfasser stellte eine starke Gewichtszunahme der Uteri, ihrer Muskulatur, ihrer Drüsen und Epithelien fest. Die fast reifen Tiere, namentlich Meerschweinchen, zeigten bei längerer Behandlung eine schnelle Entwicklung der Follikel und Zeichen der geschlechtlichen Frühreife, auch wurde eine mäßige Mammahypertrophie festgestellt.

Bei kastrierten Tieren brachte die Liquor-folliculi-Injektion in 48 Stunden den Oestrus zum Vorschein. Diese zeigten eine längere Oestrusdauer als normale, reife Tiere. Als Erklärung hierfür führte der Verfasser an, daß bei geschlechtsreifen Tieren das Corpus luteum die Wirkung des Liquor folliculi herabsetzte.

Von Bedeutung ist schließlich noch die Feststellung, daß eine Hormonbehandlung in früher Zeit der Schwangerschaft zum Abort führte, nach Ansicht des Verfassers durch die erzwungene Ausdehnung des Uterus. In späterem Stadium blieb die Gravidität bestehen. Maurizio konnte weiterhin beobachten, daß die zur künstlichen Hypertrophie gebrachte Muskulatur des Uterus eine stärkere Kontraktilität zeigte, und daß bei reifen, aber kastrierten Tieren eine Fettzunahme verhindert und bei geschlechtsreifen Tieren eine leichte Abmagerung hervorgerufen wurde.

Courrier (1931) injizierte Kaninchen während der Corpus-luteum-Phase innerhalb von 6 Tagen je 110, 220 und 340 RE. Follikulin. Er erzielte hierdurch eine Blutung aus der Uterusschleimhaut und beobach-

tete die Rückbildung derselben. Injizierte der Verfasser schon zu Beginn der Wirkung aktiver gelber Körper Follikulin in einer Gesamtdosis von 500 bis 700 ME., so kam es nicht zu der normalen Wucherung des Endometriums, sondern zu einer starken Kongestion der Kaninchennuteri. Die Verabreichung großer Follikulindosen in den ersten Tagen der Luteinkörperphase führte mithin zur Unterdrückung der normalen Vorbereitungsvorgänge im Endometrium. Courrier verglich diesen Vorgang mit der menschlichen Menstruation, und zwar stützte er seine Behauptungen auf die Feststellung von Siebke, welcher zu Beginn der Menstruation die größten Mengen Follikulin im menschlichen Blut nachweisen konnte. Dieser Befund stärkte ihn in seiner Annahme, daß die Menstruation durch Follikelhormon ausgelöst wird, mit dem Wirkungsmechanismus innerhalb eines Menstruationszyklus von:

Follikelhormonwirkung,
Gelbkörperhormonwirkung,
Follikelhormonwirkung.

Er nahm also an, daß die Wirkung des Corpus-luteum-Hormons durch eine nochmalige Follikelhormoneinwirkung beseitigt wird. Courrier belegte diese seine Annahme durch das Tierexperiment und versuchte zu beweisen, daß die durch Follikelhormon produzierte und durch das Corpus-luteum-Hormon vollendete Uterusschleimhauthypertrophie durch das Follikelhormon wieder aufgehoben und zerstört wird. Aus seinen Untersuchungen zog er weiterhin den Schluß, daß das Follikelhormon einerseits notwendig ist, damit die Uterusschleimhaut auf das Corpus luteum reagiert; andererseits aber bewirkt es, daß es den zum Bestand einer Gravidität notwendigen Aufbau einer Schleimhaut zerstört, wodurch eine Menstruation, beziehungsweise eine Unterbrechung einer eingetretenen Gravidität erzielt wird.

E. Allen gelang es, durch Follikelhormonzufuhr bei noch nicht geschlechtsreifen Affenweibchen eine Vergrößerung von Cervix und Uterus, eine Rötung und Schwellung der Schleimhaut und eine Änderung im Zellbestand zu erzielen, analog den bei Mäusen gemachten Erfahrungen. Die histologische Untersuchung ergab eine Verdickung der Vaginalwand und ein starkes Wachstum des Uterusepithels und seiner Drüsen.

Wirkung des Follikulins auf den menschlichen Uterus.

Die eigenartigen histologischen Befunde an den Uterusschleimhäuten der mit Follikelhormon behandelten Tiere mußten die Forscher auf ein Schleimhautbild hinlenken, welches den Gynäkologen, die sich mit der Histologie des Endometriums befaßt hatten, längst bekannt war. Die pathologische Proliferation der Uterusschleimhaut der Versuchstiere glich auffallend den Schleimhautbildern bei der sogenannten zystisch-glandulären Hyperplasie des Endometriums beim Menschen.

Die Schlußfolgerung schien durchaus richtig zu sein, daß die zystisch-glanduläre Hyperplasie ebenfalls hervorgerufen wird durch ein erhöhtes Angebot von Follikelhormon.

Da wir durch die pathologisch-anatomische Funktionsforschung (Robert Meyer und Robert Schröder) wissen, daß Follikelpersistenz die zystisch-glanduläre Hyperplasie des Endometriums bewirkt, war weiterhin anzunehmen, daß dieser persistente Follikel als Hormonspender anzusehen war.

Tietze hat erst kürzlich dieses Problem ausführlich bearbeitet, nachdem es vorher Clauberg, Kaufmann und Loeser gelungen war, bei Frauen mit Ovarialstörungen beziehungsweise operativ kastrierten Frauen

durch Zuführung von Follikelhormon eine normale Proliferationsphase zu erzeugen. Die Dosis, die notwendig ist, beläuft sich etwa auf 250 000 bis 300 000 ME. Progynon B oleosum (Schering-Kahlbaum).

Vor Tietze haben sich Werner und Collier sowie Szarka mit der gleichen Frage befaßt.

Werner und Collier konnten in einem Aufsatz über die experimentelle Erzielung einer glandulären Hyperplasie an fünf vor längerer oder kürzerer Zeit kastrierten Frauen berichten. Es wird betont, daß alle Frauen deutliche Zeichen der Kastration subjektiv und objektiv zeigten. Es wurde zu Beginn, während und nach der Behandlung zur Kontrolle abradiert. Verabfolgt wurden an Follikelhormon im ersten Monat täglich 4 ccm Thelin = 200 RE., im zweiten Monat täglich 6 ccm = 300 RE., im dritten Monat 8 ccm = 400 RE. Während der langen Injektionszeit traten bei den einzelnen Frauen mehrfach Blutungen auf. Bei drei Fällen waren Blutungen noch mehrere Tage nach Absetzen der Injektionen zu beobachten.

Der anatomische Vergleich der Schleimhaut ergab, daß durch die Thelinwirkung die anfangs atrophischen Endometrien sich mehr und mehr heranbildeten und hyperplasierten.

Das histologische Bild erinnerte zuletzt in der Art der Drüsenformation und der Dichtigkeit des Stromas an die spontan entstandene glanduläre Hyperplasie.

Szarka schrieb über die zum Schleimhautaufbau des Uterus bei kastrierten Frauen notwendigen Follikelhormondosen, daß es gelang, die atrophische Uterusschleimhaut nach einer Injektion von 360 000 ME. wieder zur normalen Proliferationsphase zu bringen. Er konnte die Angaben von Clauberg und Kaufmann, daß zur Erreichung der normalen Proliferation bei kastrierten Frauen eine Dosis von ungefähr 300 000 ME.

eines kristallisierten Follikelhormons notwendig sei, bestätigen.

Bei der Verabfolgung von 360 000 ME. eines ziemlich rohen Präparates wurde eine deutliche Hyperproliferation erreicht. Es ist Szarka also gelungen, experimentell eine Hyperproliferation zu erzielen, deren mikroskopisches Bild genau dem entspricht, welches bei der spontanen, glandulär-zystischen Hyperplasie zu finden ist. Damit war experimentell die Bestätigung erbracht, daß die glandulär-zystische Hyperplasie bei der Frau tatsächlich durch das Überangebot von Follikulin verursacht wird.

Nach Tietzes Anschauung ist es wohl möglich, die spontan entstandenen und experimentell erzielten endometranen Hyperplasien mit der glandulären Hyperplasie bei der menschlichen Follikelpersistenz auf eine Stufe zu stellen, und zugleich besteht die Möglichkeit, aus der vergleichenden Pathologie bei Mensch und Tier auch für die Pathogenese bei der menschlichen Follikelpersistenz Schlüsse zu ziehen.

Das histologische Bild der glandulären Hyperplasie des menschlichen Endometriums, welches durch eine Persistenz eines reifen Follikels oder von mehreren reifen Follikeln über die normale Zeit bedingt ist, ist auch beim Tier, speziell bei den Nagern, zu beobachten.

Es handelt sich hier bei Mensch und Tier um einen sogenannten unvollkommenen Genitalzyklus, da Ovulation und Corpus-luteum-Bildung zu fehlen pflegen. Jedoch gestalten sich die anatomischen Verhältnisse am Endometrium verschieden bei Mensch und Tier, stellen aber nach Tietze prinzipiell die gleichen Vorgänge dar. Die Hyperplasie des Endometriums geht aus von einer zunächst normalen Proliferationsphase. Diese wird jedoch bei ausbleibender Corpus-luteum-Bildung nicht im Sinne der Einestbildung umgebaut, sondern nimmt pathologische Formen an.

Solche spontanen Hyperplasien konnte Tietze bei Kaninchen und Meerschweinchen beobachten. Beim Menschen konnte er alle Grade von der gesteigerten Proliferation bis zur stärksten glandulär-zystischen Dysplasie verfolgen. Gemeinsam ist allen spontan und experimentell erzeugten hyperplastischen Schleimhäuten bei Mensch und Tier die Epithelproliferation der Oberflächenschleimhaut und der Drüsen, ferner sehr oft eine Stromavermehrung und ganz zweifellos eine Veränderung in der Durchströmung mit Blut und Lymphe. Letztere ist durch einen stärkeren Einschuß der Kapillarwände charakterisiert.

Tietze hält es nach seinen Versuchen für feststehend und sicher, daß die hyperplastische Wirkung auf das Endometrium von einem persistenten Follikel oder von ganzen Follikelformationen ausgeht, daß also nach neueren Anschauungen das Follikelhormon durch ein zeitliches oder quantitatives Überangebot Schuld an den endometranen Veränderungen trägt.

Es gelang Tietze, jedesmal bei Tieren mit Follikelhormon jene gesteigerte Proliferationsphase zu erzielen. Zugleich ergaben seine Versuche, daß mit höheren Follikelhormonmengen gearbeitet werden mußte, als bisher vermutet wurde. Er erblickte hierin gewisse Hinweise für die Dosierung des Follikulins als Therapeutikum bei Annomalien des Zyklus.

Bewirkt das Überangebot von Follikulin die Hyperplasie der Schleimhaut, die Drüsen- und Stromavermehrung, so kommt es bei plötzlichem Abbruch der Follikulinwirkung zur Degeneration, Nekrose und Blutung.

Der Rückgang der tierischen, experimentell erzeugten und spontan entstandenen Hyperplasien besteht im wesentlichen in einem Abströmen der im Gewebe aufgestauten Flüssigkeit und in einem Zusammensinken der geschwollenen Schleimhaut. Die zelligen Elemente nehmen an Größe und Umfang ab. Die zur Bedeckung

einer nunmehr verkleinerten Oberfläche nicht mehr benötigten Zellen degenerieren.

Tietze vermutet, daß sich bei Menschen und Affen die Rückbildung auf gleichem Wege vollzieht, daß aber noch eine starke funktionelle und anatomische Schädigung der Gefäßwand, die zur Blutung und Nekrose führt, hinzukommt.

Lokalisation, Darstellung und Chemie des Follikulins.

Nachdem Allen und Doisy durch ihre Untersuchungen die zyklischen Veränderungen an Uterus- und Vaginalschleimhaut der kleinen Nager erforscht hatten, begannen sie zu untersuchen, welcher Stoff als Reiz zu diesen immer wiederkehrenden Vorgängen diente.

Sie nahmen kastrierte Mäuse und injizierten ihnen Follikelflüssigkeit. Es gelang den beiden Autoren, auf diesem Wege künstlich die bei reifen Mäusen naturbedingten Brunstveränderungen hervorzurufen. Nachdem das Follikelhormon so als ein innersekretorisches Produkt des Ovariums erkannt war, wurde nach ihm noch in allen möglichen Sekreten und Geweben gesucht. Diese Untersuchungen waren von Erfolg gekrönt, denn das Hormon ließ sich außer im Ovarium auch in der Plazenta, im Fruchtwasser, im Menstrualblut, in Ovarial- und Genitaltumoren nachweisen. Fernerhin wurde es auch in Blut, Stuhl und Urin bei Tieren, in Pflanzen- und Mineralölen vorgefunden.

Das Follikelhormon erhielt den Namen Follikulin, da es im Ovarium nur im follikulären Apparat gebildet wird. Unter Follikulin versteht man das im Follikelapparat produzierte und in den Follikelsaft abgesonderte weibliche Ovarialhormon, das beim kastrierten Nagetier

die Brunst, beim Menschen den Aufbau der Uterusschleimhaut in der Proliferationsphase auslöst.

Nach Zondek sind es nicht allein die Granulosazellen des Eierstocks, welche dieses Hormon liefern, sondern auch die Thekazellen. Ja, selbst die Zellen der Granulosadrüse (Corpus luteum) liefern diesen Stoff, so daß Aschheim und Zondek zuerst annahmen, daß es nur ein Eierstockhormon gibt.

Das Testobjekt für das Follikelhormon ist die kastrierte weibliche Maus mit 18 bis 21 g Körpergewicht.

Unter einer Mäuseeinheit versteht man die Menge des weiblichen Sexualhormons, die gerade imstande ist, bei sechs Injektionen im Verlauf von 48 Stunden nach rund 80 Stunden bei 75% der zur Kontrolle verwandten Tiere das reine Schollenstadium auszulösen.

Es zeigte sich bei der Hormondarstellung für wissenschaftliche und therapeutische Zwecke bald, daß die schematisch dargestellten Ovarialextrakte wenig oder gar nicht wirksam waren. Man erkannte zunächst, daß die Brunstreaktion nicht nur von der absoluten Hormonmenge, sondern auch von der Art des Hormons und der Zeitdauer seiner Zufuhr abhängig war. Es konnte in diesem Zusammenhang festgestellt werden, daß bei Lösungen gleich großer Hormonmengen in Oel und Wasser die Wasserlösung schneller resorbiert und ausgeschieden wurde als die Öllösung, und somit Auftreten und Verlauf der erzeugten Brunstwirkung verschiedenen Charakter hatten.

Die anfangs dargestellten Lipoidlösungen des Hormons enthielten so viel Ballaststoffe, daß man sie für therapeutische Zwecke nicht verwenden konnte.

Hier waren Arbeiten von Allen und Doisy wegweisend für eine bessere Darstellung des Hormons. Ihre Arbeiten gaben der Forschung neuen Impuls.

Hatte man anfangs angenommen, daß das Ovarialhormon mit den im Ovarium vorhandenen Lipoiden identisch oder an die Anwesenheit von Lipoiden geknüpft sei, so gelang alsbald der Nachweis, daß das Hormon nur an Lipoide gekettet ist und von ihnen befreit werden kann. So kam man dazu, in der Folgezeit die Lipoide lediglich als Lösungsmittel zu betrachten und zu benutzen.

Eine genauere chemische Erforschung und Reindarstellung des Follikulins wurde erst möglich, als man erkannte, daß das Follikelhormon in großen Mengen im Harn von schwangeren Frauen und Stuten vorkam.

Zondek gelang es, aus diesem Harn Hormonlösungen mit wechselndem Reinheitsgrad darzustellen, wobei der Trockenrückstand pro ME. zwischen 0,01 und 0,001 mg lag. Er konnte schließlich das Hormon soweit reinigen, daß im Trockenrückstand die Werte pro ME. 0,001 und 0,0001 betrugen.

Im Verlauf der Forschung konnte A. Butenandt 1930 über eine neue Methode der Reindarstellung bis zum Kristallisat des Hormons mit einem Schmelzpunkt bei 243 bis 245 Grad berichten. Es gelang ihm, eine Reinigung und Konzentration des Hormons von 8 bis 10 Millionen ME. im Gramm zu erzielen. Seiner chemischen Konstitution nach erwies sich das kristallisierte Hormon als ein Oxyketon mit der wahrscheinlichen Molekularformel $C_{18}H_{22}O_2$.

Butenandt bezeichnete dieses kristallisierte Follikelhormon als Progynon. Unabhängig von ihm gelangte Doisy zur selben Zeit zur kristallinischen Reindarstellung und Konzentration des Hormons.

Bald nach Ermittlung der Konstitutionsformel des Follikelhormons gelang es Butenandt, Esterderivate des Hormons herzustellen, welche sich für die Therapie beim Menschen als besonders wirksam erwiesen. Schließlich konnte Butenandt noch in Gemeinschaft mit

I. Strömer das Vorkommen zweier Isomere des kristallinischen Follikelhormons nachweisen. Denn durch Wasserabspaltung aus Follikelhormonhydrat mit Kaliumbisulfat im Hochvakuum entsteht ein Gemisch von Isomeren, aus dem durch fraktionierte Kristallisation neben dem Follikelhormon ein von beiden Forschern Follikelhormon genanntes zweites und schließlich noch ein drittes als y-Follikelhormon bezeichnetes Kristallisat festgestellt werden konnte. Alle drei Hormonkristallisate sind physiologisch wirksam.

Konstitutionsformel für Follikulin.

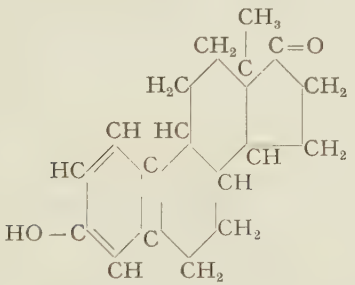

Zu den chemischen Eigenschaften des Follikulins gehört eine starke Beständigkeit des Hormons gegenüber äußeren Einflüssen. Hitze und Kälte, starke Säuren und Alkalien vermögen das Hormon nicht zu schädigen.

In allen organischen Lösungsmitteln, wie Äther und Benzol, ist das Hormon sehr leicht löslich.

Purinderivate, Kohlehydrate und ferner die SH.-Gruppe wurden in der Hormonlösung nicht gefunden. Von Stickstoff, Phosphor, Schwefel und Cholesterin ist das Hormon ebenfalls frei.

Zondek-Brahn und Laqueur gelang es schließlich unabhängig voneinander das Follikelhormon in wasserlöslicher Form darzustellen. Bei ihren Experimenten wurde die weiße Maus als biologisches Testobjekt und somit auch zum quantitativen Nachweis benutzt.

Im Verlauf der Versuche mit wasserlöslichem, reinem Hormon gelang es, zu zeigen, daß man früher dem Hormon manche Wirkungen zugeschrieben hatte, die es allein gar nicht besitzt. Um Fehlerquellen vorzubeugen, verlangte Laqueur, daß man von reinem, wasserlöslichem Hormon nur dann reden soll, wenn mindestens 10 ME. in einem Milligramm enthalten sind. Der Beweis der Wasserlöslichkeit des Hormons wurde durch die Dialyse gegeben. Das Hormon geht in wäßriger Lösung durch Kollodium- und Pergamentmembranen, wobei jedoch ein Teil der Wirksamkeit verlorengeht, da Material von der Dialysatormembran resorbiert wird, wie man nachher durch Auszug aus der Dialysatormembran feststellen konnte. Auch das nach Angaben von Zondek und Laqueur hergestellte Präparat Menformon-Follikulin ist dialysierbar.

Hypophysenvorderlappenhormon und Follikulin.

Zondek fiel bei der Prüfung der Einwirkung von Follikelhormon auf infantile Mäuse auf, daß die Tiere brünstig wurden, jedoch die Ovarien nicht zur Reife gebracht werden konnten. Daraus schloß er, daß Follikulin auf das Ovarium keinerlei Wirkung ausübt.

Als Aschheim und Zondek in gemeinsamen Versuchen darauf infantilen Tieren Stückchen eines Hypophysenvorderlappens einer Kuh implantierten, wurden nicht nur Brunsterscheinungen an Uterus und Vagina beobachtet, sondern auch Veränderungen an den Ovarien wahrgenommen. Außerdem konnte Zondek feststellen, daß kastrierte Mäuse bei Zufuhr von Follikulin brünstig wurden. Dagegen war bei kastrierten Tieren keine Brunst zu erzeugen, wenn ihnen Hypophysenvorderlappenhormon zugeführt wurde. Hierdurch war der

Nachweis erbracht, daß Follikulin am kastrierten Tier wirkte, Hypophysenvorderlappenhormon jedoch nicht.

Nach längeren Versuchen konnten Aschheim und Zondek diese widersprechenden Ergebnisse erklären. Und zwar wurde festgestellt, daß das Hypophysenvorderlappenhormon nur auf dem Weg über die Ovarien wirksam ist. Das Hypophysenvorderlappenhormon löst nur bei Tieren, welche Keimdrüsen haben, die Brunst aus.

Weitere Untersuchungen ergaben, daß das Hypophysenvorderlappenhormon in allen tierischen Organismen erzeugt wird, und daß dieses Hormon, wie auch das Follikulin, bei allen Tieren identisch ist.

Es zeigte sich jedoch bald, daß im Hypophysenvorderlappen zwei Hormone gebildet werden, welche auf die Ovarien einwirken: und zwar ein Hormon, welches die Follikelreifung und damit die Bildung und Abgabe des Oestrushormons bewirkt; ferner ein zweites Hormon, welches seinerseits den Follikelaufbruch, die Umwandlung des Follikels in den gelben Körper und damit die Produktion des Luteohormons auslöst.

Werden diese Hormone in unphysiologisch großen Mengen einem Tier zugeführt, so finden sich an den Genitalapparaten dieser Tiere verschiedene Veränderungen.

Durch Dauerzufuhr von Hypophysenvorderlappenhormon A wird bei infantilen und reifen Mäusen eine Dauerbrunst hervorgerufen. Zugleich ist bei infantilen Tieren eine Veränderung des Ovariums festzustellen, wie sie nach einer Dauerzufuhr von Follikulin nicht zu beobachten ist. Es treten Blutpunkte auf, zugleich sind große, reife Follikel mit untergehenden Eiern, nach Art der Follikelpersistenz, zu sehen. Die Dauerzufuhr von Hypophysenvorderlappenhormon B verursacht eine Umwandlung der Follikel in Corpora lutea atretica und eine Hemmung der Follikelreifung.

Hiermit sind aber die Beziehungen zwischen Hypophyse und Ovarium noch nicht abgeschlossen, denn es konnte ermittelt werden, daß auch der Eierstock seinerseits einen Einfluß auf die Hypophyse ausübt.

So konnte Zondek feststellen, daß bei gleichzeitiger Verabreichung von Follikulin und Prolan eine hemmende Wirkung des Follikulins auf die Hypophysenvorderlappenhormone besteht. Weiterhin konnte er zeigen, daß durch Follikulin die ruhende Sexualfunktion seniler, weiblicher Tiere nicht nur in Gang gebracht, sondern auch in Gang erhalten werden konnte. Da aber Zondek aus seinen Versuchen wußte, daß Follikulin am Ovarium selbst nicht wirkt, so deutete er diese Erscheinungen dahin, daß das Follikulin eine stimulierende Wirkung auf den Vorderlappen der senilen Tiere ausübt.

Untersuchungen Banieckis über die Schwangerschaftshypophyse und das Ovarialhormon ergaben, daß die Dauerzufuhr von Ovarialhormon bei weiblichen Tieren eine Schwangerschaftsveränderung der Hypophyse bewirkt und daß die Wirkung des Ovarialhormons auf die Hypophyse geschlechtsspezifisch ist.

Bereits 1928 konnte Mahnert im Versuch nachweisen, daß das Ovarialhormon imstande ist, am infantilen Tier die Hypophysenvorderlappenhormonwirkung niederzuhalten. Somit stand fest, daß zwischen Hypophysenvorderlappenhormon und Ovarialhormon in ihrer Wirkung auf das Follikelwachstum ein Antagonismus besteht.

Für das geschlechtsreife Tier ergab sich daraus, daß das Ovarialhormon allein ohne Ei imstande ist, als Unterbrecher der konstanten Hypophysenvorderlappenhormonwirkung auf die Fortentwicklung von Follikeln zu wirken.

Siegmund untersuchte 1930, ob der Zyklus vom Hypophysenvorderlappen gesteuert wird, oder ob er

mit den Vorgängen im geschlechtsreifen Ovarium erklärt werden kann. Er kam im Verlaufe seiner Versuche zu der Feststellung, daß der Phasenwechsel des Zyklus vom Phasenwechsel im Eierstock gesteuert wird. Er ist vom Werden und Vergehen der Eier und deren Hilfsdrüsen abhängig. Die Dauer der einzelnen Zykluswelle wird von der Lebensdauer des reifenden und reifen Eies bestimmt.

Kallas stellte bei parabiotischer Vereinigung eines normalen infantilen Rattenweibchens mit einem kastrierten fest, daß es beim Normaltier innerhalb kurzer Zeit zur sexuellen Frühreife kommt. Diese Frühreife tritt nicht in Erscheinung bei Vereinigung zweier normaler infantiler Weibchen. Es lag die Folgerung nahe, daß bereits der infantile Eierstock eine hemmende Wirkung auf die Tätigkeit des Hypophysenvorderlappens ausübt.

Injizierte Kallas nun Follikulin in den infantilen weiblichen Kastraten einer solchen Parabiose, so ließen sich die sonst am Genitalapparat des normalen Gefährten in Erscheinung tretenden Veränderungen verhindern. Diese Versuchsergebnisse stützten also die Ansicht, daß bereits der infantile Eierstock, vermutlich durch Follikulinproduktion, in die korrelative Beziehung der endokrinen Drüsen eingreift. Diese Wirkung der Follikulininjektionen in den kastrierten Partner ist aber nur zu erzielen, wenn das kastrierte Tier ein Weibchen ist.

Kraul konnte in einer Arbeit über die Beeinflussung der Hypophysenvorderlappenfunktion feststellen, daß Follikulininjektionen die Wirkung des Hypophysenvorderlappenhormons A vermehren. Die Ovarien infantiler Mäuse zeigten ein auffallendes Follikelwachstum und waren von Graafschen Follikeln ganz erfüllt. Corpora lutea atretica traten in den Hintergrund.

Corpus-luteum-Hormon-Injektionen steigerten dagegen die Wirkung des Hypophysenvorderlappenhormons B. In den Ovarien behandelter Mäuse fanden sich vorwiegend Corpora lutea atretica. Graafsche Follikel waren nur vereinzelt zu sehen.

Nach Claubergs Ansicht ist ein Plus an Follikelhormon, welches der reife Follikel zweifellos bildet, groß genug, um den Hypophysenvorderlappen zu beeinflussen. Nach seinen Angaben drückt eine Follikelhormonbehandlung den Hormongehalt des Hypophysenvorderlappens herab.

In einer Arbeit über typische Veränderungen der weiblichen Rattenhypophyse durch Ovarialhormon berichtet Bachner, daß er, um die Wirkung des Ovarialhormons auf den Hypophysenvorderlappen geschlechtsreifer weiblicher Ratten kennenzulernen, drei Ratten im Verlauf von drei Wochen täglich 80 ME. Follikulin-Menformon injizierte. Nach drei Wochen wurden die Ratten getötet. Es war zu beobachten, daß zwischen der echten Schwangerschaftshypophyse und der durch Follikulin beeinflußten Hypophyse große Ähnlichkeiten bestehen. Von einer Identität des histologischen Aufbaues der Vorderlappen dieser Hypophysen kann keine Rede sein. Eine echte Schwangerschaftshypophyse konnte experimentell nicht erzeugt werden. Durch diese Experimente konnte nicht entschieden werden, ob die Wirkung des Follikulins direkt oder auf dem Wege über das Ovarium auf den Vorderlappen der Hypophyse vor sich geht. Da an den Ovarien der Versuchstiere keine Veränderungen gefunden werden konnten, und da starke Hypophysenvorderlappenveränderungen auch bei kastrierten Tieren vorkamen, schloß der Verfasser eher auf den direkten Weg.

Nach Schoeller bedingt ein Zusammenwirken von Uterus, Ovarium, Hypophyse und Mittelhirn den Ablauf des weiblichen Genitalzyklus. Entfernung der

Ovarien und Hypophyse bewirken Atrophie des Uterus und anderer sekundärer weiblicher Geschlechtsmerkmale. Tumoren und Läsion des Mittelhirns, wenn sie in der hypothalamischen Region liegen, bedingen Infantilismus.

Bekanntlich wird in der Hypophyse ein Hormon gebildet, ohne dessen Einwirkung ein Eierstock nicht zu funktionieren vermag. Es kann aber andererseits bei infantilen Tieren beiderlei Geschlechts die Funktion der Keimdrüsen mächtig anregen. Zweifellos kommt unter der Einwirkung des Hypophysenvorderlappenhormons das zyklische Geschehen im Ovar zustande: Follikelreifung, Eireifung, Ovulation und Corpus-luteum-Bildung. Als Ergebnis dieser Hypophysenvorderlappenhormoneinwirkung werden zwei weibliche Keimdrüsenhormone gebildet. Dieser Tatsache wegen nahmen Aschheim und Zondek auch zwei chemisch differente Anteile des Hypophysenvorderlappenhormons an, und zwar Hypophysenvorderlappenhormon A und Hypophysenvorderlappenhormon B, deren zeitlich getrennter Bildung im Hypophysenvorderlappen Reifung der Follikel und Corpora lutea zugeschrieben wurde.

Eine Trennung von Hypophysenvorderlappenhormon A und B ist jedoch bisher noch nicht gelungen. Schoeller ist nun der Ansicht, daß nicht die Hypophyse selbst das Ovarium steuert, sondern das Sexualzentrum, welches in der hypothalamischen Region angenommen wird. Demnach mußte die Luteinisierung der Follikel erfolgen, wenn das Sexualzentrum im Hypophysenvorderlappen die Bildung von Hypophysenvorderlappenhormon B anregt.

Bei dieser Erwägung war auch anzunehmen, daß das Follikelhormon mit seiner bekanntlich rückwirkenden Kraft zugleich eine Umstimmung des Systems — Sexualzentrum — Hypophysenvorderlappen — auf Produktion des luteogenen B-Hormons bedingt. Der Forscher ist

nun der Ansicht, man müsse die Luteinisierung von der Hypophyse in das Ovarium verlegen, und zwar unter der Annahme der Robert Meyerschen und Mahnertschen Anschauung, daß das wachsende Ei die Corpus-luteum-Bildung anregt. Es ist hier nach Ansicht des Verfassers nur noch hinzuzufügen, daß dies auf hormonalem Wege geschehe, so ist die logische Kette im Gesamtaufbau des Zyklus geschlossen. Die weitere Nachforschung über das Bestehen von Hypophysenvorderlappenhormon A und B erübrigt sich somit. Es wird vielmehr unter der chemisch einheitlichen Wirkung des Hypophysenvorderlappenhormons ein solches Quantum Follikulin gebildet, daß sowohl das Ei reifen kann und auch der Uterus eine genügende Proliferation erfährt.

Das reifende Ei bewirkt nun normalerweise unter Follikelsprung die Corpus-luteum-Bildung. Bei übersteigerter Reife kommt es als Folge von Überdosierung auch ohne den Follikelsprung zur Bildung von Corpora lutea atretica.

Wird das Ei nicht befruchtet und stirbt ab, so hört die Einwirkung auf das Corpus luteum auf, und es beginnt die Degeneration der Uterusschleimhaut.

Ausgehend von der Auffassung vom Primat der Eizelle, suchte Westmann klarzustellen, ob die unbefruchtete Eizelle eine hormonale Funktion hat, die bestimmend für den Luteinisierungsprozeß im Eierstock ist.

Seine Versuche nahm Westmann an Kaninchen vor. Zunächst entfernte er das Ei aus reifen Follikeln, dann wurde bei einigen Tieren das Ei aus reifen Follikeln entfernt und die umgebende Ovarialrinde mit Follikeln und Primordialeiern durch Diathermie ausgebrannt. Schließlich entfernte er noch in einem dritten Versuch die Eizellen aus kleinsten wachsenden Follikeln und zerstörte auch hier die umgebende Ovarialrinde durch Diathermie.

Beobachtung verdiente das Verhalten der Uterusschleimhaut der Tiere, bei denen nur ein Follikel zurückgelassen worden war und denen Hypophysenvorderlappenhormon verabfolgt wurde. Die Schleimhaut zeigte hier keine Reaktion, obwohl der Follikel so weit luteinisiert war, daß man erfahrungsgemäß berechtigt war, eine positive Schleimhautreaktion zu erwarten. Wurde jedoch Gravidenurin oder zugleich mit Hypophysenvorderlappenhormon Follikulin injiziert, dann trat die erwartete Reaktion auf. Ein gleicher Befund ließ sich erheben, wenn einige Follikel zurückgelassen wurden.

Im Verlauf seiner Experimente suchte Westmann nachzuweisen, daß der Luteinisierungsprozeß nicht von einer hormonalen Beeinflussung durch das unbefruchtete Ei abhängig ist.

Zweck der vorliegenden Arbeit.

Die vorliegende Arbeit soll zeigen, ob es möglich ist, im Sinne der Zondekschen und auch der Hauptsteinschen Befunde, bei der Injektion hoher Follikulindosen, entsprechend den Befunden obengenannter Autoren, einen Daueroestrus für die Injektionszeit auch bei reifen Mäusen zu erzeugen und so die Wirkung des im Hypophysenvorderlappen produzierten Luteinisierungshormons zu übertrumpfen, zu hemmen.

Demnach müßte sich während der ganzen Versuchszeit, das heißt Injektionsdauer, der Uterus der reifen Mäuse in der Proliferationsphase befinden, die Uteri müßten groß, glasig, livide verfärbt und großlumig sein. Die Vaginalschleimhaut hätte den typischen Brunstaufbau zu zeigen, Verhornung der obersten Epithelschichten, Vermehrung der Epithelzellschichten, also eine vollkommene Hyperplasie. In den Ovarien schließlich dürfte es bei dieser hohen Hormondosis nicht zu

einer Eireifung und weiterhin zu einer Luteinkörperbildung kommen.

Ferner soll die Arbeit Auskunft geben über die histologischen Veränderungen des gesamten Genitalapparates der infantilen, kastrierten und geschlechtsreifen weißen Maus, nachdem infantile und kastrierte Mäuse täglich je 1 ME. und reife Tiere je 10 ME. pro die über einen Monat lang erhalten haben.

Weiterhin wäre zu überprüfen, in welchem Sinne die durch fortgesetzte Follikulinbeeinflussung veränderten Genitalien in der Beurteilung der Frage der hormonalen Sterilisierung sprechen würde, im Vergleich mit den histologischen Befunden in den Arbeiten über hormonale Sterilisierung vorgenannter Autoren.

Schließlich wäre auch noch eine Beurteilung der Frage bedeutungsvoll, welche Beziehungen histologischer Art zwischen der glandulären Hyperplasie und den durch hohe Follikulindosen künstlich veränderten Genitalien der weißen Maus bestehen.

Histologische Befunde an den Genitalorganen unbehandelter geschlechtsreifer, kastrierter und infantiler Mäuse.

Um die eigenen Versuche beurteilen zu können, ist es notwendig, die Veränderungen an den Genitalorganen der geschlechtsreifen weißen Maus während eines normalen Zyklus kurz vorauszuschicken. Ebenso bedarf es einer Schilderung der Befunde bei kastrierten und infantilen Tieren.

1. Der Befund der Genitalorgane während des Zyklus.

a) Dioestrus.

Die Vulva ist nicht stark vorragend. Das Orificium der Vagina ist geschlossen. Die Uterushörner weisen

keine Vergrößerung auf, sind anämisch und englumig. Die Ovarien sind auffallend klein und blaß.

Die histologische Untersuchung ergab, daß das Epithel der Vaginalschleimhaut im unteren Vaginalabschnitt aus vier bis fünf Schichten polygonaler, nichtverhornter Zellen besteht. An einzelnen Stellen sieht man bereits dem Plattenepithel blasse zylinderzellförmige Zellen aufgelagert. Die Basalzellschicht des Schleimhautepithels ist scharf gegen das Stroma abgegrenzt. Vereinzelt sieht man Leukozyten in der Schleimhaut, welche bis zur obersten Zellschicht vorgedrungen sind. Ab und zu sind Mitosen zu beobachten. Im oberen Abschnitt der Vagina sieht man nur eine bis zwei Zellschichten. Das Plattenepithel hat mitunter mehr kubische Form und enthält Mitosen. Die Stromazellen rücken dicht an das Epithel heran, so daß sie zuweilen eine Mehrschichtigkeit des Schleimhautepithels vortäuschen. Jedoch lassen sich die Zellen der Schleimhaut infolge des Chromatinreichtums ihrer Kerne nach einiger Übung gut von den weniger stark färbbaren Stromazellen unterscheiden.

Eine mächtige vordere und hintere Falte gibt trotz feinerer Seitenfalten dem Durchschnittsbild der Lichtung H-Gestalt.

Im Abstrich findet sich zähes, fasriges Sekret, vereinzelt Epithelien in verschiedenen Stadien des Kernzerfalls, weiterhin mehrere polymorphkernige Leukozyten.

Der Uterus erscheint klein. Ein Querschnitt durch sein Lumen ist eng. Rund herum um das Uteruslumen sind einige enge Drüsenschläuche zu erkennen. Es sind verschwindend wenig freie Zellen im Lumen vorhanden. Die Grenze zwischen Stroma und Schleimhautepithel ist scharf abgesetzt. Die Zellen selbst sind hohe Zylinderzellen mit mittelständigem Kern. Das Epithel macht einen eigenartig trüben Eindruck, so daß die Zellgrenzen nur mit Hilfe starker Abblendung erkannt werden

können. Die Drüsenschläuche ragen in die Tiefe. Ihre Epithelzellen sind durchweg etwas plumper. Verhältnismäßig reichlich Mitosen lassen sich im Epithel nachweisen. Die Gefäße sind eng, wenig mit Blut gefüllt. Das Lumen des Uterus sowie die Lichtung der Drüsen sind fast leer.

Im Ovarium sind viele Promordialfollikel zu sehen. Auffallend sind zahlreiche mittelgroße Follikel, in denen sich Liquor folliculi zu bilden beginnt. Jedoch ist die Liquorsekretion noch nicht so weit fortgeschritten, daß es zu einer Kumulusbildung gekommen ist. Außerdem sind vaskularisierte und in Organisation begriffene Corpora lutea in verschiedenen Stadien der Rückbildung in großer Zahl vorhanden. Die Ovarialgefäße sind eng und blutleer.

b) Prooestrus.

Die Vulva ist etwas geschwollen und leicht gerötet. Die Vagina steht offen. Die Uterushörner sind größer geworden. Die Ovarien machen auch im Prooestrus noch einen kleinen und blassen Eindruck.

Das histologische Bild der Vagina bietet folgenden Befund: Die Vaginalschleimhaut besteht aus hohem wiederaufgebautem Plattenepithel (sechs bis acht Schichten). Lumenwärts ist eine zweireihige Deckschicht aufgelagert. Ihre Zellen haben im Gegensatz zum übrigen Epithel ein weniger stark gefärbtes hohes Protoplasma mit spindeligen, basalsitzenden Kernen. Zwischen Plattenepithel und Deckschicht beginnt sich eine Granularschicht zu bilden. Stroma und Schleimhaut sind gut gegeneinander abgesetzt.

Das Abstrichsekret ist nicht mehr zäh, sondern mehr serös; es weist kernhaltige Epithelien auf, welche vermutlich von der erwähnten Deckschicht herstammen.

Die Uterusschleimhaut befindet sich im Stadium des Wiederaufbaus. Die Schleimhaut liegt in Falten. Sie

besteht aus hohen Epithelien, welche recht eng aneinander gedrängt stehen. Die Epithelkerne sind basalständig, lang und spindelig. Zuweilen ist zu beobachten, wie Oberflächenepithelien büschelförmig ins Lumen hineinragen. Kernteilungen sind in großer Zahl zu sehen. Zahlreiche Drüsenschläuche sind vorhanden. Jedoch sind keine Leukozyten zu beobachten. Das Oberflächenepithel macht einen trüben Eindruck. Das Stroma ist ziemlich dicht. Seine Kerne sind spindelig, klein und länglich. Sie haben das Aussehen eines jungen Gewebes.

Die Ovarien sind gefäß- und blutreich. Es sind mehrere große Follikel mit ausgebildeten Eihügeln und reifenden Eiern zu sehen. Weitere Rückbildungsstadien alter Corpora lutea, die jedoch das mikroskopische Bild nicht mehr beherrschen, sind zu beobachten.

c) Oestrus.

Es ist ein Rückgang der Schwellung und Rötung der Vulva festzustellen. Die Vagina steht offen. Die Uterushörner erscheinen groß, prall, sekretstrotzend und geschwollen. Die Ovarien sind größer als in den vorhergehenden Stadien. Sie weisen Unebenheiten auf und scheinen stark durchblutet.

Die histologische Untersuchung der Vagina ergibt, daß das Schleimhautepithel aus zehn bis zwölf Reihen polygonaler Zellen besteht, deren oberste Zellreihen vollkommen verhornt sind. An zahlreichen Stellen der Schleimhaut ist eine Abstoßung der Hornlamellen ins Lumen zu beobachten. In den unteren Schichten der Schleimhaut sieht man noch einige Kernteilungen. Schleimhaut und Stroma sind auch hier gut gegeneinander abgesetzt. Der Abstrich zeigt nur kernlose, verhornte, mit Eosin rot färbbare Schollen.

Die Uterushörner weisen große, stark gebuckelte Lumina auf. Es besteht eine starke Proliferation der

Schleimhaut. Die Oberflächenepithelien sind sehr hoch und haben längliche, basalständige Kerne. Die Zellen stehen stark gedrängelt und erwecken vereinzelt den Eindruck der Zweireihigkeit des Epithels. Weiterhin sind ausgedehnte Drüsenbildungen zu beobachten. Leukozyten und Kernteilungen sind in diesem Stadium jedoch an keiner Stelle zu sehen. Das Oberflächenepithel ist außerordentlich scharf gegen das Stroma, welches dem des Prooestrus ähnlich erscheint, abgesetzt.

Die Ovarien sind äußerst gefäß- und blutreich. Es sind zahlreiche große, völlig sprungreife Follikel im mikroskopischen Bild zu sehen, welche größtenteils peripher gelegen sind und teilweise die Wand der Eierstöcke ausbuchten und zu dem obenbeschriebenen makroskopischen Aussehen der Ovarien führen. Neben diesen vollausgebildeten, sprungreifen Follikeln sind zahlreiche Primordialfollikel und auch alte Corpora lutea zu beobachten.

d) Metoestrus.

Die Vulva ragt nicht mehr stark vor. Die Vagina ist wieder geschlossen. Die Uterushörner sind kleiner geworden und haben ein blasses Aussehen. Die Ovarien sind noch groß, erscheinen jedoch wieder etwas blasser; vereinzelt sind gelbe Punkte zu erkennen.

Die Vaginalschleimhaut zeigt eine Basalschicht, darauf aufsitzend polygonale Zellen. Diese weisen eine starke, hauptsächlich an der Oberfläche sitzende Leukozyteninfiltration auf, die untere basale Hälfte dagegen ist frei von Leukozyten. Abgesehen von der Leukozyteninfiltration, scheinen die Epithelien kaum eine Schädigung erfahren zu haben. Lediglich die verhornten Zellagen sind abgestoßen worden. Es besteht jedoch im Metoestrus nicht die bisher vorgefundene scharfe Abgrenzung der Schleimhaut gegen das Stroma. Im Abstrich befinden sich neben verhornten Epithelien — Reste

des Schollenstadiums — zahlreiche polymorphkernige Leukozyten und kleine, kernhaltige Epithelien, vereinzelt noch Schollen.

Die Uteri erscheinen im mikroskopischen Bild wieder klein, die Lumina eng. Die Epithelien sind niedrig und unscharf in der Begrenzung. Ebenfalls fällt eine Verkleinerung der Drüsen auf. Zwischen den Epithelien befinden sich massenhaft Leukozyten, die auch in die Epithelien eindringen. Kernteilungen sind keine zu beobachten. Das ganze Bild macht den Eindruck einer starken Degeneration. Stroma und Schleimhaut gehen ohne scharfe Grenzen ineinander über.

Im Ovarium fallen neben Primordialfollikeln und alten Corpora lutea vor allem junge Corpora lutea auf. Gleichzeitig sind ganz vereinzelt reife, in Atresie befindliche Follikel zu beobachten.

2. Der Befund der Genitalorgane bei kastrierten Tieren.

Die Vulva ist nicht vorragend, das Orificium der Vagina geschlossen. Die Uterushörner stellen feine, fadenförmige Gebilde dar, die nur mit größter Vorsicht herauspräpariert werden können. Die histologische Untersuchung ergibt, daß das Epithel der Vaginalschleimhaut aus einer Basalzellschicht und ein bis zwei Reihen polygonaler Epithelien besteht. An einzelnen Stellen sind schleimgebende Zellen festzustellen. Vereinzelt sind Leukozyten zu beobachten. Das Stroma ist deutlich gegen das Schleimhautepithel abgegrenzt.

Im Abstrich findet man ein fasriges Sekret, in ihm vereinzelt Epithelien und sehr wenige Leukozyten.

Der außerordentlich kleine Uterus hat ein sehr kleines Lumen und nur wenige Drüsen. Es ist eine geringe Zahl von freien Zellen im Lumen vorhanden. Das Uterusepithel besteht aus einer Schicht niedriger, zylindrischer Zellen mit spindeligen, mittelständigen Kernen, ohne

Mitosen. Die Schleimhaut ist gut gegen das sehr dichte Stroma abgesetzt. Die Gefäße sind eng und nur wenig mit Blut gefüllt.

3. Der Befund der Genitalorgane bei infantilen Tieren.

Die Vulva ist entsprechend dem Alter der Tiere nicht gerötet. Die Vagina ist geschlossen. Die Uterushörner sind sehr dünn und fadenförmig, die Ovarien klein und ohne besonderen Befund.

Die Vaginalschleimhaut besteht aus zwei Reihen Epithelzellen. Die Zellen stehen recht eng aneinander. Ihre Kerne sind rundlich und stehen in der Zellmitte. Das Stroma ist von einer mittleren Dichte und gut gegen die Schleimhaut abgesetzt. Die Vaginalschleimhaut befindet sich also in einem Stadium vollkommener Ruhe.

Im Abstrich sieht man Schleim, vereinzelt Epithelien und Leukozyten in geringer Zahl.

Der Uterus ist dünn und klein, sein Lumen eng, kleine Drüsenschläuche sind in geringer Zahl zu sehen. Die Muskulatur ist zart. Die Schleimhaut ist einschichtig. Ihre Epithelien stehen eng, sind aber trotzdem gut gegeneinander abgesetzt. Im Uteruslumen ist kein Inhalt zu sehen.

Auch die Ovarien befinden sich in einem Stadium vollkommener Ruhe. Es sind keine wachsenden Follikel zu beobachten. Lediglich Primordialfollikel beherrschen in großer Zahl das mikroskopische Bild.

Eigene Versuche.

Zur Prüfung der histologischen Veränderungen am Genitalapparat der weißen Mäuse durch Follikulindauerzufuhr führte ich unter der Anleitung von Herrn

Professor Dr. H. O. Neumann Versuche an infantilen, kastrierten und geschlechtsreifen Tieren aus. Da die histologischen Veränderungen bei langer Hormonzufuhr interessieren, wurde eine einmonatige Injektionszeit angesetzt. Während dieser Zeit wurde reifen Tieren je 10 ME., kastrierten und infantilen Mäusen hingegen nur je 1 ME. Follikulin pro die unter die Rückenhaut injiziert, von dem Gesichtspunkt ausgehend, daß ja 1 ME. bereits die Dosis ist, welche die Brunst auslöst. Bei infantilen Tieren müßte also bereits eine Dauerzufuhr von 1 ME. zur Dauerbrunst führen, da die Ovarien dieser Tiere selber noch nicht funktionieren und infolgedessen auch keine Hormonwirkungen zu übertrumpfen sind. Bei kastrierten Tieren liegen die Verhältnisse ähnlich. Die Ovarien fehlen; die Testdosis müßte zur Erzielung der Dauerbrunst genügen.

Von infantilen, kastrierten und geschlechtsreifen Mäusen wurden je acht Versuchstiere angesetzt. Zum Versuch wählte ich von dreißig geschlechtsreifen Mäusen acht Tiere aus, deren Zyklus sich bei einer sechswöchigen Beobachtung und Untersuchung im Abstrich als regelmäßig und normal erwiesen hatte. Die Tiere hatten durchschnittlich ein Gewicht von 19 bis 23 g. Sie zeigten keine krankhaften Veränderungen und waren nicht schwanger.

Ein weiterer Teil der weißen Mäuse, deren Zyklus während der sechswöchigen Beobachtungszeit ein normales, regelmäßiges Verhalten zeigte, wurde kastriert in Äthernarkose. Und zwar erfolgte die Kastration nach der von Zondek angegebenen Kastrationsmethode durch Schlitzung der Rückenhaut. Man sieht dann die Ovarien beiderseits deutlich durch das Fett in der Nierengegend durchschimmern. Die Eierstöcke wurden nach Möglichkeit restlos entfernt, um einen vollständigen Kastrationseffekt zu erzielen und um nicht Gefahr zu

laufen, das Wiederauftreten eines Zyklus beim Zurückbleiben eines Ovarialrestes befürchten zu müssen. Die Rückenwunde wurde nach Entfernung der Ovarien mit fortlaufender Naht vernäht und mit Mastisol verklebt. Nach der Kastration wurden die Mäuse sechs Wochen hindurch abgestrichen, um sie bei etwaigem Wiederauftreten eines Zyklus vom Versuch auszuschließen. Zu Beginn der Injektionen hatten die kastrierten Tiere ein durchschnittliches Gewicht von 19 bis 23 g. Von dem Ausfall des Zyklus abgesehen, zeigten die Mäuse keine krankhaften Veränderungen.

Die zur Versuchsanordnung verwandten acht infantilen Tiere hatten ein Alter von drei Wochen und wogen durchschnittlich 6 bis 8 g. Auch hier waren keinerlei krankhafte Veränderungen nachweisbar. Zwei Tiere starben jedoch gleich zu Beginn der Injektionszeit. Da befürchtet wurde, daß die Injektionsdosis, auf einmal injiziert, schädlich wirkte, wurde die Injektion zweimal pro die durchgeführt.

Bei den geschlechtsreifen Mäusen wurden die Injektionen im dioestrischen Stadium begonnen. Die Tiere erhielten in einem Monat je 300 ME. Follikulin-Menformon.

Die infantilen und kastrierten Tiere erhielten je 30 ME. über einen Monat lang injiziert. Während der ganzen Injektionszeit wurden Abstriche aus der Vagina gemacht, um die Einwirkungen der Follikulingaben am biologischen Test zu prüfen.

Nach Ablauf der Injektionszeit wurden die Mäuse getötet, die Genitalorgane sorgsam herauspräpariert und nach entsprechender Behandlung von Vagina, Uterus und Ovarium Serienschnitte angefertigt.

Histologische Befunde an den Genitalorganen mit Follikulin behandelter infantiler Mäuse.

1. Befund bei Tieren, denen über 6 Tage lang je 1 ME. Follikulin injiziert wurde.

Die Mäuse kamen nach 72 Stunden in das oestrische Stadium und wurden nach 6 Tagen zur Untersuchung getötet. Eine Gewichtsveränderung war in dieser Zeit nicht festzustellen.

Die Vulva ist wenig geschwollen und nicht gerötet. Das Orificium der Vagina bleibt geschlossen. Die Uterushörner zeigen eine geringe Zunahme ihres Umfangs. Die Ovarien entsprechen in Größe und Aussehen denen unbehandelter infantiler Tiere.

Die Vaginalschleimhaut wird von sechs bis acht Reihen polygonaler Epithelzellen gebildet. Während die Zellen im unteren und mittleren Teil der Schleimhaut gut gegeneinander abzugrenzen sind, erweisen sich die Zellen im oberen Teil als vollkommen verhornt. Große Hornlamellen werden überall ins Lumen abgestoßen. In den unteren Schichten der Schleimhaut sind Kernteilungen zu beobachten. Schleimhaut und Stroma sind gut gegeneinander abgesetzt.

Im Abstrich findet man zahlreiche mit Eosin rotfärbbare Schollen.

Das Uteruslumen läßt im Gegensatz zu unbehandelten Tieren eine mäßige Erweiterung erkennen. Muskulatur und Schleimhaut sind verdickt, die Drüsen klein, aber in großer Zahl vorhanden. Das Oberflächenepithel ist einschichtig. Die Zellen stehen eng aneinander. Die Kerne sind spindelig und stehen basalständig. Leukozyten sind nicht zu beobachten. Das Stroma ist dicht. Eine Absetzung gegen die Schleimhaut ist gut zu erkennen.

Die Ovarien weisen keine Veränderungen auf. Sie befinden sich in vollkommener Ruhe. Lediglich Primordialfollikel sind zu sehen.

2. Befund bei Tieren, denen über 30 Tage lang je 1 ME. Follikulin pro die injiziert wurde.

Die Mäuse wurden nach 72 Stunden oestrisch und befanden sich während der ganzen Injektionszeit in diesem Stadium. Sie wurden nach 30 Tagen zur Untersuchung getötet. Es war durchweg eine Gewichtszunahme von 5 g zu verzeichnen.

Vagina und Uterus haben das gleiche Aussehen wie bei reifen Tieren im Oestrus. Die Vulva ist verdickt, offenstehend. Die Uterushörner sind groß, dick und mit Sekret prall gefüllt. Die Ovarien zeigen makroskopisch keine Besonderheiten. Die Vaginalschleimhaut besteht aus zehn bis zwölf Schichten großer polygonaler Zellen. Die obersten Zellschichten sind vollkommen verhornt und stoßen sich in großen Lamellen ins Lumen ab. In den unteren Schichten der Schleimhaut sind Kernteilungen zu beobachten. Leukozyten findet man in der Schleimhaut nicht. Das Lumen ist angefüllt mit abgestoßenen Schollen. Das Stroma zeigt mittlere Dichte und ist gut abgesetzt gegen die Schleimhaut.

Die Uteruslumina sind stark gebuchtet. Die Schleimhautoberfläche und zahlreiche Drüsen befinden sich in starker Proliferation, wie wir sie bei reifen oestrischen Tieren anzutreffen pflegen. Die Zellen sind hoch und stehen eng gedrängelt; ihre Grenzen sind trotzdem gut zu bestimmen. Die Zellkerne sind länglich, spindelig und basalständig. Leukozyten und Kernteilungen sind nicht zu beobachten. Das Stroma ist dicht, aber gut gegen die Schleimhaut abgesetzt.

Die Ovarien zeigen auch bei diesen Tieren keine Veränderung; sie befinden sich in vollkommener Ruhe. Lediglich Primordialfollikel sind in großer Zahl zu sehen.

Zwei gleichaltrige unbehandelte Kontrolltiere aber zeigen nach 30 Tagen bereits eine beginnende Geschlechtsreife und das Auftreten eines Zyklus. War

Aufzeichnungen über den Verlauf des Zyklus bei infantilen Mäusen bei Dauerzufuhr von 1 ME. Follikulin pro die.

Injektionstage		1	2	3	4	5	6	7	8	9	10	11	12	13	14	15	16	17	18	19	20	21	22	23	24	25	26	27	28	29	30
Bezeichnung der Mäuse																															
1.	1 I 1	D	D	D	P	O	O	O	O	O	O	O	O	O	O	O	O	O	O	O	O	O	O	O	O	O	O	O	O	O	O
2.	1 I 2	D	D	D	O	O	O	O	O	O	O	O	O	O	O	O	O	O	O	O	O	O	O	O	O	O	O	O	O	O	O
3.	1 I 3	D	D	D	P	O	O	O	O	O	O	O	O	O	O	O	O	O	O	O	O	O	O	O	O	O	O	O	O	O	O
4.	1 I 4	D	D	D	O	O	O	O	O	O	O	O	O	O	O	O	O	O	O	O	O	O	O	O	O	O	O	O	O	O	O
5.	1 I 5	D	D	D	O	O	O	O	O	O	O	O	O	O	O	O	O	O	O	O	O	O	O	O	O	O	O	O	O	O	O
6.	1 I 6	D	D	D	O	O	O	O	O	O	O	O	O	O	O	O	O	O	O	O	O	O	O	O	O	O	O	O	O	O	O
	Kontrolltiere																														
7.	1 I 7	D	D	D	D	D	D	D	D	D	D	D	D	D	D	D	D	D	D	D	D	D	D	D	D	D	D	D	D	D	D
8.	1 I 8	D	D	D	D	D	D	D	D	D	D	D	D	D	D	D	D	D	D	D	D	D	D	D	D	D	D	D	D	D	D

D = Dioestrus, P = Prooestrus, O = Oestrus, M = Metoestrus.

makroskopisch an Vagina, Uterus und Ovarium kein wesentlicher Befund zu erheben, so zeigen mikroskopische Bilder der Vagina, daß sich die Schleimhaut dem prooestrischen Stadium nähert. Dem Vaginalepithel ist lumenwärts eine zweireihige, heller gefärbte Deckschicht aufgelagert.

Das Abstrichsekret hat sich jedoch während der dreißigtägigen Beobachtungszeit nicht verändert. Es wurden stets Schleim, vereinzelt Leukozyten und kernhaltige Epithelien gefunden.

Aber auch Uterus und Ovarien zeigen im mikroskopischen Bild eine Umwandlung in das prooestrische Stadium. Wesentlich ist hier vor allem der Befund in den Ovarien. Neben zahlreichen Primordialfollikeln sind hier Follikel in beginnender Reife zu beobachten. In einigen Follikeln hat bereits die Liquorbildung begonnen.

Zusammenfassend läßt sich über diese Versuchsserie sagen, daß es gelingt, mit 1 ME. Follikulin während einer Injektionszeit von 30 Tagen einen ununterbrochenen Daueroestrus zu erzielen. Abstrichpräparate und mikroskopische Bilder des Genitaltraktus ergeben Befunde, wie wir sie bei normalen, reifen Mäusen im Oestrus antreffen. Vagina und Uterus befinden sich in Proliferation. Die Ovarien lassen keinerlei Zeichen einer Tätigkeit erkennen.

Unbehandelte Kontrolltiere hingegen zeigen beginnende Geschlechtsreife und Auftreten eines Zyklus. Aus diesen Befunden läßt sich klar und deutlich erkennen, daß durch die Follikelhormoninjektion die Reifung der Eierstöcke gehemmt worden ist.

Histologische Befunde an den Genitalapparaten mit Follikulin behandelter kastrierter Tiere.

Bei den kastrierten Mäusen, welchen über 30 Tage lang täglich je 1 ME. Follikulin injiziert wurde, traten die

ersten Brunsterscheinungen nach rund 72 Stunden auf. Tägliche Abstriche ergaben bis zum Ende der Injektionszeit ein Oestrusbild. Nach dem 30. Injektionstag wurden die Mäuse zur Untersuchung getötet.

Die Vulva erscheint geschwollen und gerötet. Die Vagina steht offen. Die Uterushörner sind um ein Vielfaches größer als die der unbehandelten kastrierten Tiere und erreichen an Größe die normaler Mäuse im Oestrus. Sie erscheinen prall, sekretstrotzend und gut durchblutet. Das Gewicht der Tiere hat sich während der Injektionszeit nicht wesentlich geändert.

Bei der mikroskopischen Untersuchung von Vagina und Uterus bietet sich ein Bild, welches dem normaler Tiere im Oestrus entspricht. Das Schleimhautepithel der Vagina besteht aus zehn bis zwölf Reihen polygonaler Zellen. Die obersten Reihen sind vollkommen verhornt. An zahlreichen Stellen der Schleimhaut sind Hornlamellen ins Lumen abgestoßen. Die Schleimhaut ist hier scharf gegen das lockere Stroma abgesetzt. Sind in den unteren Schichten der Schleimhaut Kernteilungen zu beobachten, so sieht man in den obersten Schichten der einzelnen Vaginalbilder der verschiedenen Versuchstiere eine mehr oder weniger starke Leukozyteninfiltration.

War das mikroskopische Bild der Abstriche während des größten Teiles der Injektionszeit allein durch das Auftreten kernloser, verhornter Schollen beherrscht, so konnte man gegen Ende der Injektionszeit neben den Schollen, die immer noch das Bild beherrschen, Leukozyten und vereinzelt Epithelien sehen.

Diesem Befund entspricht ja auch der Leukozytengehalt der Vaginalschleimhaut.

Da das Auftreten der Schollen bis zum Abschluß der Injektionsdauer in unverminderter Stärke anhielt, die Leukozytenbeimischung an Stärke nicht zunahm,

so ist wohl weniger an das Auftreten eines Metoestrus zu denken, als vielmehr anzunehmen, daß die wiederholten Abstriche aus der Vagina mit einer relativ großen Platinoese nach und nach zu einer entzündlichen Reizung der Vaginalschleimhaut geführt haben, als deren Folge die vorgefundene Leukozyteninfiltration anzusehen ist.

Die Uterushörner weisen im mikroskopischen Bild große Lumina und zahlreiche große Drüsen auf. Es besteht eine starke Proliferation. Die Oberflächenepithelien sind sehr hoch und stehen stark gedrängelt. Die Epithelien haben längliche, basalständige, spindelige Kerne. Durch die enge Stellung der Epithelien erweckt die Schleimhaut in Lumen und Drüsen auch hier den Eindruck der Mehrschichtigkeit. Leukozyten sind nicht zu beobachten. Das Oberflächenepithel ist scharf gegen das dichte Stroma abgesetzt. Die Bilder entsprechen durchaus einer normalen Maus im oestrischen Stadium.

Zusammenfassend können wir über diese Versuchstiere folgende Aussagen machen: Nach der täglichen Zufuhr von 1 ME. Follikulin gelingt es, einen Daueroestrus zu erzielen, so daß man nicht nur an den Abstrichpräparaten, sondern auch bei der makroskopischen und mikroskopischen Untersuchung des Genitaltraktus Bilder antrifft, die durchaus an den oestrischen Genitalapparat normaler, reifer Tiere erinnern. Die Kastrationsatrophie wird durch die Zuführung des Hormons nicht nur behoben, sondern der gesamte Genitaltraktus erlebt, wenn man so sagen will, eine geschlechtliche Verjüngung. Das steht auch mit der Beobachtung in Einklang, daß diese mit Follikelhormon behandelten Tiere sich nicht nur wie brünstige Weibchen benehmen, sondern auch sexuell reizend auf ein zugesetztes Männchen wirken, so daß dieses die kastrierten Tiere bespringt.

Aufzeichnungen über den Verlauf des Zyklus bei kastrierten Mäusen bei Dauerzufuhr von 1 ME. Follikulin pro die.

Injektionstage .		1	2	3	4	5	6	7	8	9	10	11	12	13	14	15	16	17	18	19	20	21	22	23	24	25	26	27	28	29	30
Bezeichn. der Mäuse																															
1.	1 K 1	D	D	D	O	O	O	O	O	O	O	O	O	O	O	O	O	O	O	O	O	O	O	O	O	O	S++ L+ E(+)	S++ L+ E(+)	S++ L+ E(+)	S++ L+ E(+)	S++ L+ E(+)
2.	1 K 2	D	D	D	P	O	O	O	O	O	O	O	O	O	O	O	O	O	O	O	O	O	O	O	O	O	O	O	O	O	O
3.	1 K 3	D	D	D	O	O	O	O	O	O	O	O	O	O	O	O	O	O	O	O	O	O	O	O	O	O	S++ L++ E(+)	S++ L+ E(+)	S++ L+ E(+)	S++ L+ E(+)	S++ L+ E(+)
4.	2 K 1	D	D	P	O	O	O	O	O	O	O	O	O	O	O	O	O	O	O	O	O	O	O	O	S++ L+ E(+)	S++ L+ E(+)	S++ L+ E(+)	S++ L+ E(+)	S++ L+ E(+)	S++ L+ E(+)	S++ L+ E(+)
5.	2 K 2	D	D	D	O	O	O	O	O	O	O	O	O	O	O	O	O	O	O	O	O	O	O	O	O	O	O	O	O	O	O
6.	2 K 3	D	D	D	O	O	O	O	O	O	O	O	O	O	O	O	O	O	O	O	O	O	O	O	S++ L+ E(+)	S++ L+ E(+)	S++ L+ E(+)	S++ L+ E(+)	S++ L+ E(+)	S++ L+ E(+)	S++ L+ E(+)
	Kontrolltiere																														
7.	1 K 4	D	D	D	D	D	D	D	D	D	D	D	D	D	D	D	D	D	D	D	D	D	D	D	D	D	D	D	D	D	D
8.	2 K 4	D	D	D	D	D	D	D	D	D	D	D	D	D	D	D	D	D	D	D	D	D	D	D	D	D	D	D	D	D	D

D = Dioestrus, P = Prooestrus, O = Oestrus, M = Metoestrus, S = Schollen, L = Leukozyten, E = Epithelien.

Histologische Veränderungen an den Genitalapparaten mit Follikulin behandelter geschlechtsreifer Tiere.

Die geschlechtsreifen Tiere, denen über 30 Tage lang täglich je 10 ME. Follikulin injiziert wurde, kamen durchschnittlich ebenfalls nach 72 Stunden in das oestrische Stadium, um teils bis zum Abschluß der Injektionen darin zu verharren, oder aber um wenige Tage vorher im Abstrich ein metoestrisches Bild zu zeigen.

Nach 30 Tagen wurden die Tiere zur Untersuchung getötet.

Bei allen Mäusen ist die Vulva stark geschwollen und leicht gerötet. Die Vagina steht offen. Man kann mit der Abstrichöse leicht in die Vagina eindringen. Die Uterushörner sind sehr groß. Sie übertreffen die normaler, unbehandelter Tiere im Oestrus bedeutend an Größe. Sie sind überaus stark mit Sekret gefüllt, prall und gut durchblutet. Die Ovarien entsprechen in ihrer Größe und ihrem Aussehen denen normaler, geschlechtsreifer Tiere. Sie weisen keine Vergrößerung auf und erscheinen im Verhältnis zu dem übrigen Genitalapparat klein.

Eine wesentliche Gewichtszunahme ist auch bei diesen Mäusen nicht festzustellen.

Von den sechs Versuchstieren weisen drei Mäuse (1 G 2, 1 G 3, 2 G 1) einen reinen oestrischen Zustand ihres Genitalapparates auf.

Die Vaginallumina aller drei Versuchstiere überragen die unbehandelter reifer Tiere im Oestrus wesentlich an Größe. Die Schleimhaut besteht aus zwölf und mehr Reihen sehr großer, polygonaler Zellen. Die obersten Zellschichten sind vollkommen verhornt. Sie stoßen sich in großen Lamellen ins Lumen ab. In den unteren Schichten der Schleimhaut sind Kernteilungen zu beob-

Aufzeichnungen über den Verlauf des Zyklus bei geschlechtsreifen weißen Mäusen bei Dauerzufuhr von 10 ME. Follikulin pro die.

Injektionstage . .	1	2	3	4	5	6	7	8	9	10	11	12	13	14	15	16	17	18	19	20	21	22	23	24	25	26	27	28	29	30
Bezeichnung der Mäuse																														
1. 1 G 1	D	D	D	P	O	O	O	O	O	O	O	O	O	O	O	O	O	O	O	O	O	O	O	O	S++ L+ E(+)	S++ L+ E(+)	S++ L+ E(+)	S++ L+ E(+)	S++ L+ E(+)	S++ L+ E(+)
2. 1 G 2	D	P	O	O	O	O	O	O	O	O	O	O	O	O	O	O	O	O	O	O	O	O	O	O	O	O	O	O	O	O
3. 1 G 3	D	D	P	O	O	O	O	O	O	O	O	O	O	O	O	O	O	O	O	O	O	O	O	O	O	O	O	O	O	O
4. 2 G 1	D	D	P	O	O	O	O	O	O	O	O	O	O	O	O	O	O	O	O	O	O	O	O	O	O	O	O	O	O	O
5. 2 G 2	D	D	D	P	O	O	O	O	O	O	O	O	O	O	O	O	O	O	O	O	O	O	O	O	S++ L+ E(+)	S++ L+ E(+)	S++ L+ E(+)	S++ L+ E(+)	S++ L+ E(+)	S++ L+ E(+)
6. 2 G 3	D	D	P	O	O	O	O	O	O	O	O	O	O	O	O	O	O	O	O	O	O	O	O	O	O	O	S++ L+ E(+)	S++ L+ E(+)	S++ L+ E(+)	S++ L+ E(+)
Kontrolltiere																														
7. 1 G 4	O	M	M	D	D	D	P	O	O	O	M	M	D	D	O	O	O	M	M	D	D	D	P	O	O	O	M	M	D	D
8. 2 G 4	M	D	D	D	O	O	O	O	M	M	D	D	D	P	O	O	O	M	M	D	D	D	O	O	O	O	M	M	D	D

D = Dioestrus, P = Prooestrus, M = Metoestrus, S = Schollen, L = Leukozyten, E = Epithelien.

achten. Schleimhaut und lockeres Stroma sind gut gegeneinander abgesetzt. Im Abstrich waren nur kernlose, verhornte, mit Eosin rot färbbare Schollen anzutreffen.

Die Uteri dieser Tiere lassen ein oestrisches Bild erkennen, welches das normaler Tiere um ein Vielfaches an Größe übertrifft. Die Lumina sind außerordentlich weit. Riesige Drüsen sind in großer Zahl vorhanden. Es handelt sich hier um eine überaus starke Proliferation. Das mikroskopische Bild gemahnt durchaus an die zystisch-glanduläre Hyperplasie. Die Größe der Uterus- und Drüsenlumina ist wohl auf den starken Sekretgehalt, welcher bei der Präparation der Genitalien auffiel, zurückzuführen.

Die Schleimhaut in Lumina und Drüsen ist einschichtig, wenn auch hier durch eine überaus starke Drängelung der Zellen noch mehr als in den bisher beobachteten Uterusbildern eine Mehrschichtigkeit vorgetäuscht wird. Die Zellkerne sind der Größe des Uterus entsprechend plumper, sie stehen in Längsrichtung und sind basalständig. Kernteilungen und Leukozyten sind nicht zu beobachten. Die Schleimhaut ist scharf gegen das dichte Stroma abgesetzt.

Die Eierstöcke befinden sich in einem gewissen Ruhestadium. Reife Follikel und Corpora lutea sind an keiner Stelle zu beobachten. Neben zahlreichen Primordialfollikeln sind nur einige wachsende Follikel zu sehen.

Eine Erklärung für diese anormalen Erscheinungen in Vagina und Uterus dürfte in der Dauerzufuhr unphysiologisch hoher Hormondosen zu suchen sein, das merkwürdige Verhalten der Eierstöcke dagegen offenbar in einer starken Hemmung der Hypophysenvorderlappenfunktion. Die Ovarien gleichen in ihrem morphologischen Aufbau denen infantiler Tiere.

Zwei weitere Mäuse (1 G 1, 2 G 3) lassen in den mikroskopischen Bildern von Vagina und Eierstock einen Übergang vom Oestrus zum Metoestrus erkennen.

Die Vaginalschleimhaut besteht aus zwölf und mehr Reihen sehr großer, polygonaler Zellen. Die verhornte Zellschicht ist größtenteils abgestoßen. Vereinzelt sind noch Hornlamellen im Lumen zu beobachten. Dagegen weisen die polygonalen Zellen an der Oberfläche eine mäßige Leukozyteninfiltration auf. Die untere basale Hälfte der Zellen ist frei von Leukozyten. Im Gegensatz zum Befund beim normalen Metoestrus sind in diesen Vaginalpräparaten Schleimhaut und Stroma scharf gegeneinander abgesetzt. Im Abstrich finden sich noch Schollen in großer Zahl, daneben aber Leukozyten und vereinzelt kernhaltige Epithelien.

Ist in den Vaginalpräparaten bereits ein deutlicher Übergang vom Oestrus zum Metoestrus zu erkennen, so sprechen die Befunde der Uteri noch keineswegs dafür. Sie gleichen durchaus den zuvor beschriebenen Uteri bei den Mäusen 1 G 2, 1 G 3 und 2 G 1. Es ist keine Verkleinerung von Lumina und Drüsen festzustellen. Leukozyten sind in der Schleimhaut nicht zu beobachten. Das mikroskopische Bild macht keineswegs den Eindruck eines in Degeneration begriffenen Gewebes.

Auch die Ovarien bieten noch keine wesentliche Änderung ihres Aufbaues. Sie befinden sich immer noch in einem gewissen Ruhestadium. Corpora lutea sind nicht zu sehen. Neben zahlreichen Primordialfollikeln sind jedoch einige wachsende Follikel vorhanden.

In diesen beiden Fällen hat offenbar die Wirkung der Follikulindosis nicht vermocht, die Wirkung des Hypophysenvorderlappenhormons gänzlich zu hemmen, wie der beginnende Zyklus und die zu beobachtende Ovarialtätigkeit beweisen. Die hemmende Wirkung ist allmählich im Abklingen begriffen.

Das letzte Versuchstier schließlich (Maus 2 G 2) befindet sich, seinem Vaginalbild nach zu urteilen, fast in reinem metoestrischem Stadium. Die Schleimhaut hat durchweg noch die in den vorherigen Vaginalpräparaten angegebene Höhe. Die Hornlamellen sind vollständig abgestoßen und nur noch vereinzelt im Lumen zu beobachten. Die Schleimhautepithelien der Oberfläche weisen eine stärkere Leukozyteninfiltration auf. Die unteren Epithelien dagegen sind frei von Leukozyten. Es besteht aber auch hier eine scharfe Abgrenzung zwischen Stroma und Schleimhaut.

Im Abstrich waren neben wenigen Schollen zahlreiche Leukozyten und Epithelien vorzufinden. Entspricht der Uterus im histologischen Aufbau, abgesehen von einer geringen Leukozyteninfiltration, auch noch den zuvor beschriebenen Uterusbildern, so sind im Ovarium doch wiederum Zeichen der Tätigkeit festzustellen. Neben zahlreichen Primordialfollikeln sind frische Corpora lutea und wachsende Follikel zu beobachten.

Das vollständige Wiederauftreten des Zyklus ist in diesem Fall wohl dahin zu deuten, daß die verabfolgte Dosis von Follikulin, 10 ME. pro die, nicht ausgereicht hat, die Wirkung des Hypophysenvorderlappens auf die Dauer zu hemmen; zugleich läßt aber der verschiedene Ausfall der Reaktionen bei Mäusen gleichen Alters und ungefähr gleichen Gewichtes auf eine differente Ansprechbarkeit der Tiere auf das Follikelhormon schließen.

Ilse Lange konnte mit kleinen Hormondosen (5 ME. in 7 Tagen, 10 ME. und 20 ME. in 6 Tagen) nur in einem geringen Prozentsatz eine hormonale Sterilisierung erzielen, denn von fünfundzwanzig Versuchstieren wurden zwölf Tiere schwanger.

Dagegen bieten die vorliegenden Versuchsergebnisse bei Zufuhr hoher Dosen Follikulin eine bessere Aus-

sicht für eine temporäre Sterilisierung während der Injektionszeit, denn schon bei fünf Mäusen konnte ein Ruhestadium des Ovariums erreicht werden, während nur bei einem Tier ein Wiederbeginn der Eierstockfunktion nach 24 Tagen zu beobachten war.

Die Versuche zeigen, daß das Follikelhormon, in unphysiologisch hohen Dosen appliziert, die Hypophysenvorderlappenfunktion hemmt. Doch ist die Reaktionsfähigkeit der einzelnen Mäuse individuell verschieden groß, wie unsere Versuche zeigen. Denn trotz der relativ großen Hormondosis hat zweifellos ein Tier die hemmende Wirkung überwunden.

Zusammenfassung der Versuchsergebnisse.

1. Bestätigung der bisherigen Untersuchungen bei weißen Mäusen.

Die eigenen Versuche ermöglichen eine Bestätigung der immer wiederkehrenden zyklischen Veränderungen an den Genitalorganen weißer Mäuse.

Ebenso brachte die Untersuchung kastrierter und infantiler Tiere eine Übereinstimmung mit den Befunden anderer Autoren.

2. An infantilen Tieren wurde eine Dauerzufuhr von Follikulin durchgeführt. Wir erreichten bei diesen Tieren schon nach einigen Tagen das Brunststadium bei ruhendem Eierstock.

Zeigten diese Mäuse bei dreißigtägiger Follikulinzufuhr an den Ovarien keinerlei funktionelle Veränderungen im Follikelapparat, so waren Uterus und Vagina stark vergrößert und entsprachen durchaus dem Brunststadium normaler, reifer Tiere.

Gleichaltrige Kontrolltiere waren während der Beobachtungs- und Versuchszeit bereits in das geschlechtsreife Alter eingetreten.

Durch unsere Versuche wird gezeigt, daß die beginnende Eierstockfunktion durch die Dauerzufuhr von Follikelhormon offenbar durch eine Hemmung des Hypophysenvorderlappens verhindert wird.

3. Bei kastrierten Tieren gelang es ebenfalls, durch tägliche Zufuhr von 1 ME. Follikulin einen Daueroestrus während der Injektionszeit zu erzielen. Es gelang, die Kastrationsatrophie zu überwinden und darüber hinaus Vagina und Uterus zu einer Proliferation anzuregen, so daß die mikroskopischen Bilder dieser Organe dem oestrischen Genitale normaler, reifer Mäuse entsprachen und diese behandelten kastrierten Tiere bei zugesetzten Männchen den Eindruck brünstiger Weibchen erweckten. Die Mäuse zeigten auch in ihrem Verhalten deutlich die Symptome der Verjüngung.

4. Konnte man zunächst bei reifen Tieren durch tägliche Zufuhr von je 10 ME. Follikulin einen Daueroestrus erzielen, so war dieser nicht bis zum Abschluß der Injektionen bei allen Tieren zu beobachten. Während drei Mäuse während der dreißigtägigen Injektionszeit bei vollkommener Ruhe der Eierstockfunktion im Oestrus verharrten, so befanden sich zwei Tiere im Übergangsstadium zum Metoestrus, und eine Maus schließlich zeigte im Verhalten von Vaginal-, Uterusschleimhaut und Ovarialfunktion ein reines metoestrisches Stadium.

Diese Versuchsergebnisse lassen erkennen, daß es nicht in jedem Fall möglich ist, mit unphysiologisch hohen Dosen von Follikulin eine Hemmung der Hypophysenvorderlappenfunktion zu erzielen. Da aber allen Mäusen das gleiche Hormon in derselben Dosis injiziert wurde, ist anzunehmen, daß zugleich eine verschiedene individuelle Ansprechbarkeit der Versuchsmäuse auf das Hormon vorliegt.

Schlußbetrachtungen.

Durch unsere Versuche konnte gezeigt werden, daß das Follikelhormon die Tätigkeit des Hypophysenvorderlappens hemmt. Unter normalen Verhältnissen wird eine solche Hemmung in der Schwangerschaft beobachtet.

Auch hier müssen wir annehmen, daß das Überangebot von Follikelhormon, welches von der Plazenta geliefert wird, die Funktion des Hypophysenvorderlappens verhindert.

Nach Schoellers Ansicht handelt es sich jedoch bei der Rückwirkung des Follikelhormons nicht um eine direkte, sondern um eine indirekte Wirkung unter Mitwirkung des Zentralnervensystems. Und zwar liegen die Verhältnisse so, daß in der hypothalamischen Region des Zwischenhirns ein Zentrum anzunehmen ist, welches beim Absinken des Keimdrüsenhormonspiegels die Hypophyse auf dem Nervenweg anregt, bei zu hohem Ansteigen des Keimdrüsenhormonspiegels diese Anregung unterläßt und auf diese Weise über den Hypophysenvorderlappen auch eine Regelung in der Tätigkeit der Ovarien herbeiführt.

* * *

Zum Abschluß der Arbeit möchte ich Herrn Professor H. O. Neumann für die Überlassung des Themas und zugleich für seine freundliche Anregung und Unterstützung bei der Anfertigung der Arbeit meinen verbindlichsten Dank sagen.

Danken möchte ich an dieser Stelle auch der Firma Degewop, Berlin, welche mir ihr Präparat Follikulin-Menformon für meine Versuche liebenswürdigerweise zur Verfügung stellte.

Literaturverzeichnis.

Allen, E.: The oestrus cycle in the mouse. Amer. J. anat. 1922, Nr. 30.

— Reactions of immature monkeys to injections of ovarian hormone. J. morph. a. Physiol. 1928, Nr. 46.

Allen, E., und E. A. Doisy: Ein Eierstockhormon. Journ. of amer. med. assoc. 1923, Bd. 81, Nr. 10.

Allen, W. M.: Physiologie des Corpus luteum. Amer. J. Physiol. 1930, Nr. 92.

Aschheim: Weitere Untersuchungen über Hormone und Schwangerschaft. Arch. f. Gyn. 1927, Bd. 132.

— Schwangerschaftsdiagnose aus dem Harn. Berlin 1930.

Aschheim und Zondek: Experimentelle Untersuchungen über die Funktion des Hormons des Ovariums, geprüft am biologischen Testobjekt. Arch. f. Gyn. 1925, Bd. 125, H. 3.

- Experimentelle Untersuchungen über die Funktion und das Hormon des Ovariums. Klin. Wschr. 1925, Nr. 29, Jg. 4.

— Hypophysenvorderlappenhormon und Ovarialhormon im Harn von Schwangeren. Klin. Wschr. 1927, Nr. 28, Jg. 6.

— Schwangerschaftsdiagnose aus dem Harn. Klin. Wschr. 1928, I.

— Ovulation in der Gravidität, ausgelöst durch Hypophysenvorderlappenhormon. Endokrinologie 1928, Bd. I.

Bachner, F.: Über typische Veränderungen der weiblichen Hypophyse durch Ovarialhormon. Z. f. Geb. 1933, Nr. 106, S. 89—92.

Baniecki: Schwangerschaftshypophyse und Ovarialhormon. Arch. f. Gyn. 1928, Bd. 134.

Biedl: Die Wirkstoffe des Ovariums. Arch. f. Gyn. 1927, Bd. 132.

— Über die Sexualhormone der Keimdrüse und des Hypophysenvorderlappens. Med. Klin. 1931.

Brouha et Simmonet: Le système hypophyso-génital régulation endocrinienne du fonctionnement des glandes génitals. Anal. méd. 1931, Nr. 29.

Burch, Williams, Cunningham und Wolff: J. amer. med. Assoc. 97, 1931; rez. bei Tietze: Arch. f. Gyn. 1934, Bd. 135.

Butenandt, A.: Untersuchungen über das weibliche Sexualhormon. Dtsch. med. Wschr. 1929, Bd. II.
Über die Reindarstellung des Follikelhormons aus Schwangerenharn. Berichte über die gesamte Geb. und Gyn., Bd. 18 und 20.
Castillo, del, und C. Calatroni: Periodischer Sexualzyklus und Follikulin. Rev. Soc. argent. Biol. 6, 1930, S. 108.
Clauberg: Das Hormon des Corpus luteum. Zbl. f. Gyn. 1930, 7—19.
— Schwangerschaftshypophyse und Ovarialhormon. Arch. f. Gyn. 1931, Bd. 144.
— Zur Physiologie und Pathologie der Sexualhormone. Zbl. f. Gyn. 1931, Nr. 8.
— Die weiblichen Sexualhormone. Verlag Springer, Berlin 1933.
Corner, G., und W. M. Allen: Production of a special uterine reaction by extracts of the corpus luteum. Amer. J. Physiol. 88, 1929.
Courrier, R.: Recherches sur l'antagonisme des hormones folliculaires et lutteiniques. C. r. Soc. Biol., Paris, 104, 1930.
— Das Follikulin und die vorbereitenden Vorgänge im Uterus für die Einnistung des Eies. C. r. Soc. Biol., Paris, 107, 1931.
Dahlberg, G.: Eine Theorie über den Ovulationsmechanismus mit spezieller Berücksichtigung der hormonalen Wirkung des Follikulins. Klin. Wschr. 1930, II.
Fellner, O.: Über das Hypophysenvorderlappenhormon und die Spezifität des Feminins. Zbl. f. Gyn. 1927, Nr. 51, Jg. 51.
— Die Wirkung des Feminins auf das Ei. Med. Klin. 1927, Nr. 40, Jg. 23.
Feminintherapie auf Grund sechzehnjähriger Erfahrung. Münch. med. Wschr. 1931, Nr. 4.
Experimentelle Untersuchungen über die Wirkung von Gewebeextrakten aus der Plazenta und den weiblichen Sexualorganen auf das Genitale. Arch. f. Gyn. 1913, Bd. 100.
Schollenbildung, Brunst und Menstruation. Arch. f. Gyn. 1932, Bd. 148.
Goormaghtigh: Observations faites au cours de l'administration prolongée de folliculine à la souris. Bull. Acad. méd. Belg. 9, 1929.
Goormaghtigh, N., und A. Amerlinck: Quelques considerations sur l'antagonisme entre le follicule et le corps jaune. C. r. Soc. Biol., Paris, 100, 1929.

Gostimirović: Experimentelle Hyperfeminierung und ihr Einfluß auf das Geschlecht der Nachkommenschaft. Biol. Zbl. 49, 1929.

Bemerkungen zur experimentellen Hyperfeminierung. Klin. Wschr. 1929, II.

Weitere Mitteilungen über das Ergebnis der experimentellen Hyperfeminierung. Biol. Zbl. 50, 1930, Nr. 10.

Hauptstein, P.: Zur Biologie des Hypophysenvorderlappens, besonders des nicht geschlechtsreifen Organismus in seiner Beziehung zum Oestrus der weißen Maus. Endokrinologie 4, 1929.

— Experimentelle und klinische Studien zur Hormonwirkung in der Gynäkologie. Münch. med. Wschr. 1930, II.

— Zum Wirkungsmechanismus des Sexualhormons. Endokrinologie 8, 1931.

Kallas, H.: Zur Frage nach der innersekretorischen Tätigkeit des infantilen Eierstocks. Klin. Wschr. 1930, II.

Kaufmann: Über die Therapie ovarieller Störungen der Keimdrüse. Med. Klin. 1932, II.

— Umwandlung der Uterusschleimhaut einer kastrierten Frau aus dem atrophischen Stadium in das der sekretorischen Funktion durch Ovarialhormon. Zbl. f. Gyn. 1932, Bd. 56, Nr. 34.

— Echte Menstruation bei einer kastrierten Frau durch Zufuhr von Ovarialhormon. Zbl. f. Gyn. 1933, Bd. 42.

Kraul, L.: Die Beeinflussung der Hypophysenvorderlappenfunktion durch hormonale Substanzen und deren praktische Bedeutung. Arch. f. Gyn. 1932, Bd. 148.

Lange, Ilse: Inaug.-Dissert. Marburg 1933. Ist eine Sterilisierung weiblicher Tiere durch Follikelhormon möglich?

Laqueur, E., De Jongh und Wijsenbeck: Über das weibliche Sexualhormon. Dtsch. med. Wschr. 1926, Nr. 1, 2, 30 und 32, Jg. 52.

Laqueur, E.: Über das weibliche Sexualhormon, im besonderen das Menformon. Klin. Wschr. 1927, Nr. 9, Jg. 6.

Loeser, A.: Künstliche Ovulation während der Schwangerschaft durch Hypophysenvorderlappenhormon. Klin. Wschr. 1930, II.

Loewe: Über einige Wirkungskennzeichen und Wirkungsbedingungen eines Ovarialhormons. Zbl. f. Gyn. 1925, Nr. 31, Jg. 49.

Long und Evans: The oestrus cycle in the rat. Mem. Univ. Calif. 6, 1922.

Mahnert, A.: Der monatliche Zyklus und seine hormonale Beeinflussung. Wien. Klin. Wschr. 1928, I.
Hypophysenvorderlappen und Ovar. Zbl. f. Gyn. 1928, Nr. 28.
Über die Wirkung des Hypophysenvorderlappenhormons Prolan auf die Ovarien infantiler Nager. Zbl. f. Gyn. 1930, Nr. 18.
Weitere Untersuchungen über die Beziehungen zwischen Hypophysenvorderlappen und Ovarium (hormonale Sterilisierung). Zbl. f. Gyn. 1930.
Mahnert und Siegmund: Störung des Zyklus durch Hyperhormonisierung. Mtschr. f. Geb. 1930, 84.
Maurizio: Experimentelle Untersuchungen über Liquor Folliculi. Monit. ostetr.-ginec. 1929, I.
— Mtschr. f. Geb. 1930, 84.
Neumann, H. O.: Morphologische Untersuchungsmethoden der Eierstöcke. Urban-Schwarzenberg, Berlin-Wien 1933.
Papanicolaou: The corpus luteum hormone and its contrast with the female sex (follicular) hormone. J. amer. med. assoc. 1926, Bd. 86.
Phillipp, E.: Über den Zusammenhang von Histologie und innersekretorischer Wirkung des Hypophysenvorderlappens. Zbl. f. Gyn. 1930.
Probstner: Experimentelle Untersuchungen über die Hormone des Eierstocks. Endocrinologie 3, 1929.
Scharrer und Scherer: Ztschr. f. vergl. Physiol. 1928, 8.
Siebke, H.: Ergebnisse von Mengenbestimmung des Sexualhormons. Zbl. f. Gyn. 1930, S. 1601/18; Zbl. f. Gyn. 1930, S. 1618/30; Zbl. f. Gyn. 1930, S. 1734/47.
— Thelykinin und Androkinin, das weibliche und männliche Sexualhormon im Körper der Frau. Arch. f. Gyn. 1931, Bd. 146.
Schoeller: Die hormonale Steuerung des weiblichen Zyklus. Dtsch. med. Wschr. 1934, Nr. 1.
Siegmund: Über die Ursache der Periodik des Zyklus. Arch. f. Gyn. 1930, Bd. 139, H. 3.
Siegmund und Mahnert: Ovarialhormon und Ei. Zbl. f. Gyn. 1927, Jg. 51.
Störung des Zyklus durch Hyperhormonisierung. Mtschr. f. Geb. 1930, S. 84.
Stockard und Papanicolaou: Amer. J. anat. 22, 1917.
Sobotta: Über die Bildung des Corpus luteum bei der Maus. Arch. f. mikrosk. Anat. 47, 1886.

Szarka: Experimentelle Untersuchungen über die Wirkung sehr großer Follikulindosen auf die menschliche Uterusschleimhaut. Arch. f. Gyn. 1933.
Tietze: Über periodische nicht menstruelle Blutungen. Arch. f. Gyn. 1933, Bd. 156.
— Vergleichende Biologie und Pathologie der Sexualzyklen. Zbl. f. Gyn. 1933.
— Follikelpersistenz mit glandulärer Hyperplasie des Endometriums in klinischer und anatomischer Beziehung. Arch. f. Gyn. 1934, Bd. 155.
Zondek, B.: Ovarialhormon, Wachstum der Genitalien, sexuelle Frühreife. Klin. Wschr. 1926, Nr. 47, Jg. 5.
— Die Vagina als „Testis" des Ovariums. Klin. Wschr. 1926, Nr. 29.
— Das Ovarialhormon und seine klinische Anwendung. Klin. Wschr. 1926.
- Über den Nachweis der Wasserlöslichkeit des Ovarialhormons. Klin. Wschr. 1927, Nr. 22.
- Follikulin. Klin. Wschr. 1929, II.
Weibliche Sexualhormone. Verh. Ges. dtsch. Naturforscher 1929.
Hypophysenvorderlappen. Arch. f. Gyn. 1930, Bd. 144.
— Untersuchung zur Funktion des Hypophysenvorderlappens. Dtsch. med. Wschr. 1930, I.
— Polyhormonale Krankheitsbilder. Zbl. f. Gyn. 1930, 1/7.
— Hormone des Ovariums und des Hypophysenvorderlappens. Julius Springer, Berlin 1931.
Zondek und Aschheim: Experimentelle Untersuchungen über die Funktion und das Hormon des Ovariums. Arch. f. Gyn. 1925, Bd. 127.
Ashhheim und Zondek: Zur Funktion des Ovariums. Klin. Wschr. 1926, Nr. 10.
Zondek und Aschheim: Der Scheidenzyklus der weißen Maus als Testobjekt zum Nachweis des Ovarialhormons. Klin. Wschr. 1926, Nr. 22.
– Ei und Hormon. Klin. Wschr. 1927, Nr. 28.
— Beziehung der endokrinen Drüsen zur Ovarialfunktion. Arch. f. Gyn. 1927, Bd. 130.
Werner und Collier: Journ. of amer. med. Assoc. 1933; rez. bei Tietze: Arch. f. Gyn. 1934.
Westmann, Axel: Arch. f. Gyn. 1934, Bd. 156.

Lebenslauf.

Geboren wurde ich am 12. Februar 1909 zu Düsseldorf als Sohn des Kaufmanns Rudolf Bünger. Nach dreijähriger Volksschulvorbildung besuchte ich das Prinz-Georg-Gymnasium zu Düsseldorf und bestand dort 1928 mein Abitur.

Mein medizinisches Studium begann ich im Sommersemester 1928 in Marburg. Bis zum Physikum, welches ich im August 1930 ablegte, blieb ich dort. Das erste klinische Semester verbrachte ich an der Medizinischen Akademie in Düsseldorf, studierte anschließend für ein Semester in Wien, wo ich Mitglied der Nationalsozialistischen Deutschen Arbeiterpartei wurde. Im Wintersemester 1931 kam ich dann wieder nach Marburg zurück, wo ich im Januar 1934 mein Staatsexamen ablegte. Mein praktisches Jahr begann ich an der Universitätsfrauenklinik zu Marburg am 1. Februar 1934. Ging am 1. Juni 1934 als Praktikant an das Gerichtsärztliche Institut der Marburger Universität. Seit März 1934 bin ich SA.-Mann.

Meine akademischen Lehrer waren: Alverdes, Arndt †, v. Auwers, Baur, Boden, Boeminghaus, Chvostek, Claussen, Coronini, Dittler, Eimer, v. Eiselsberg, Freudenberg, Frey, Göppert, Grüneisen, Grüter, v. Haberer, Hamburger, Hildebrand, Huebschmann, Jakobshagen, Kehrer, Klapp, Klewitz, Kraul, Kretschmer, Kutscher, Loebell, Meerwein, Nauck, Naujoks, Neumann, H. O., Neumann-Wien, Pfannenstiel, Pötzl, Schleusing, Schmidt, Schwenkenbecher, Siegert, Uffenorde, Versé, Wiedhopf.